GYNEKOLOGINEN UÄ PÄIVYSTYKSESSÄ, POTILASTAPAUKSIA

Tuula Karipohja, HYKS NaiS

EGO 1.11.2018

GYNEKOLOGISEN PÄIVYSTYSPOTILAAN KUVANTAMINEN ON VAIKEAA

Miksi? Potilas on kipeä, suolen peristaltiikka haittaa yms.

Siksi: aloita optimoimalla uä-kuvan laatu:

- Fokus – yksi oikeaan paikkaan
- Syvyys – suuri, kun etsit; pieni kun löydät
- Anturin kulma pienemmäksi – parantaa kuvan resoluutiota
- Zoom nyt hyvä – frame rate (kuvien määrä/s) paranee
- Harmoninen kuvantaminen (HI) voi auttaa – tai sitten ei
- Muista TVS:n lisäksi abdominaalinen UÄ

TAPAUKSIA

- Gynekologinen päivystyspotilas, raskaustesti +
- Gynekologinen päivystyspotilas, raskaustesti -/gyn.syy
- Ei-gyn syy päivystyskäynnille
- Kirurgi konsultoi…

GYNEKOLOGINEN PÄIVYSTYSPOTILAS, RASKAUSTESTI POSITIIVINEN

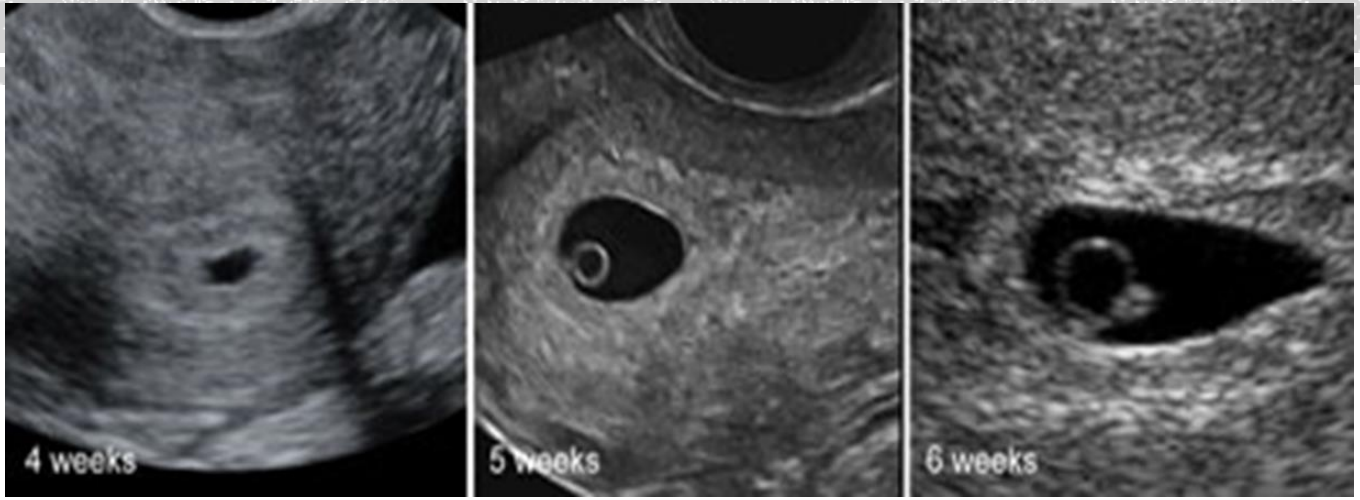

OVUM – VAI JOTAIN MUUTA?

Empty sac / blighted ovum anembryonic pregnancy

- Gestational sac diameter ≥ 25 mm with no fetal pole or yolk sac
- Gestational sac diameter < 25 mm with no change after 7 days

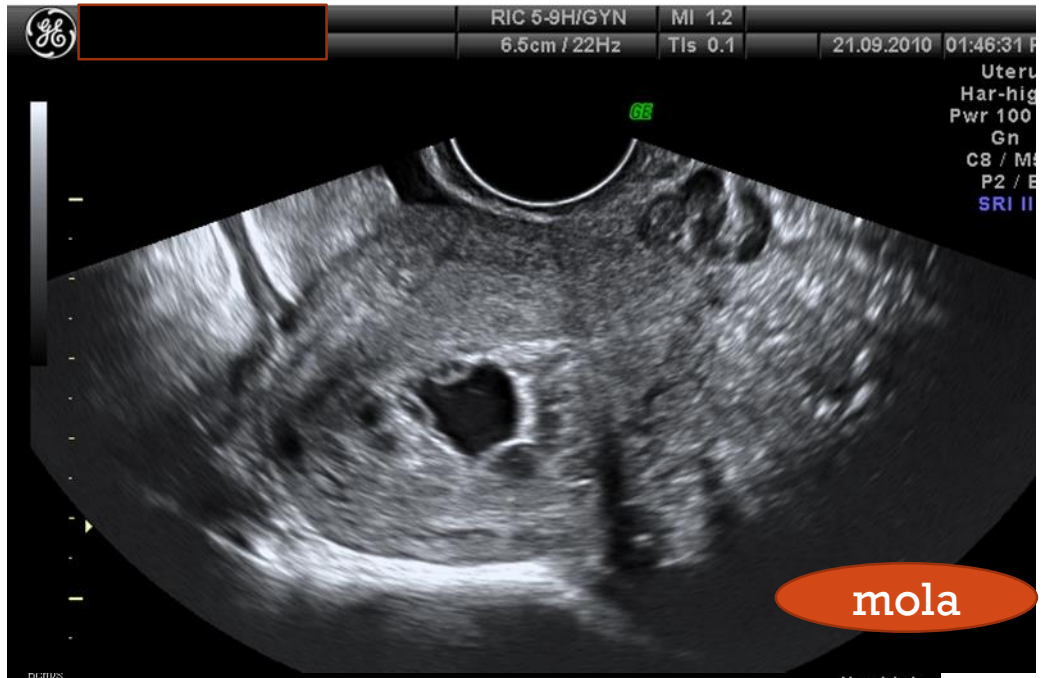

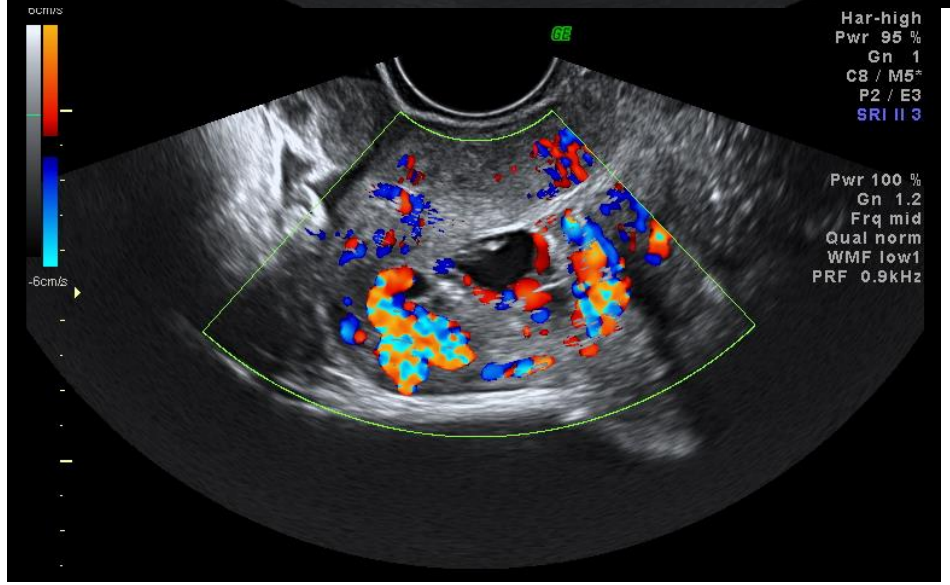

OVUM VAI JOTAIN MUUTA?

44-v G4P1, 1 tox-sektio ja 2 sp. ab

- ppkl:lle lähetteellä ovum-epäilyn takia, rvk 8+0, ei vuotoa, HCG 49 400
- kontrolli seuraavana päivänä: MTX
- Kl.kontrolli 7 pvää: HCG 25 000, sai 2. MTX-annoksen
- Kl.kontrolli 3 vkoa: HCG 3 400, UÄ ennallaan
- Kl.kontrolli 6 vkoa: HCG 227, UÄ ennallaan
- HCG negatiivinen 8 vkon kuluttua
- UÄ normaali 11 vkoa seurannan alusta

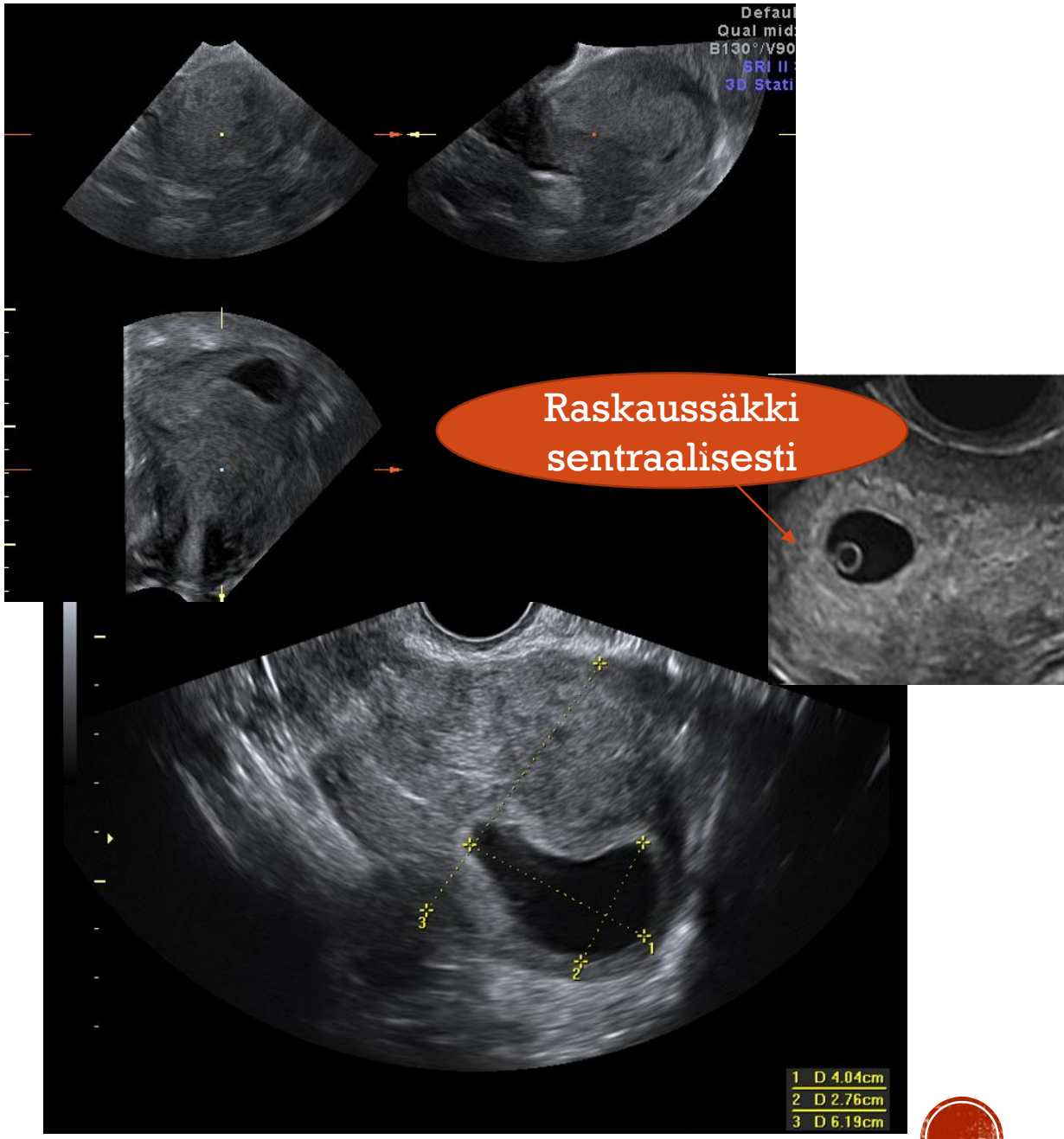

KORNURASKAUS

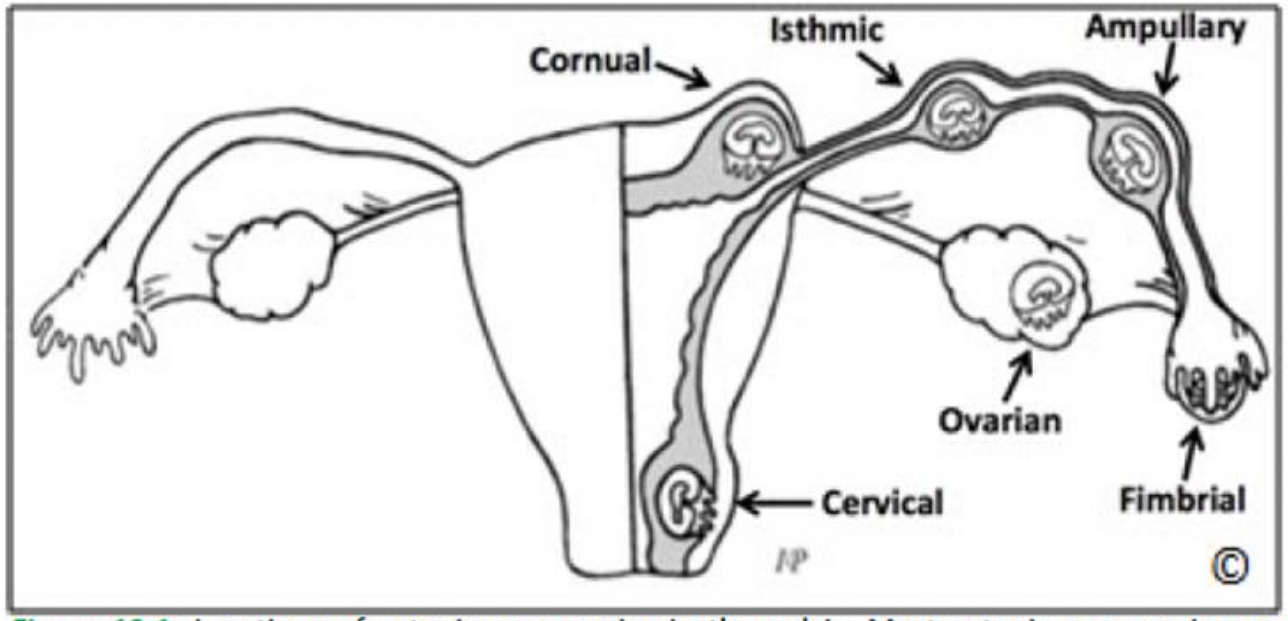

Figure 13.1: Locations of ectopic pregnancies in the pelvis. Most ectopic pregnancies are located along the course of the fallopian tube, with the ampullary and isthmic sections accounting for the largest proportions. Abdominal pregnancy is not depicted in this sketch. Sketch is courtesy of Dr. Igor Palahnuk.



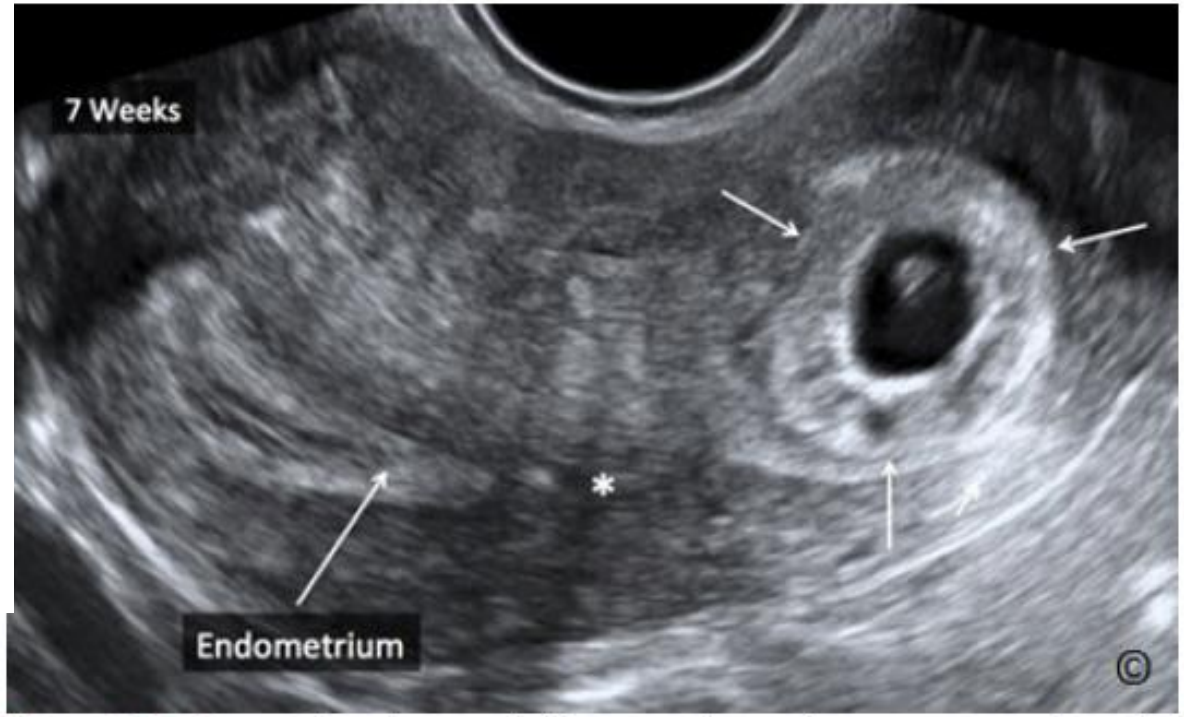

Figure 13.3: Grey scale ultrasound of a cornual ectopic pregnancy at 7 weeks' gestation (arrows). Note that the endometrial echo (labeled endometrium) is distinctly separate from the cornual ectopic pregnancy (asterisk).

KORNURASKAUS

35-v G1P0, taustalla 1 km, ppkl rvk:lla 6+1 alavatsakivun ja verisen vuodon takia

- Kontrolli seuraavana päivänä: HCG 13 700
- 3D-uä: raskaus vas. kornussa, MTX
- Kl.kontrolli vko: 2. MTX
- Potilas jäi tulematta kontrolleihin
- Raskaustesti avohoidossa negatiivinen 4 kk myöhemmin

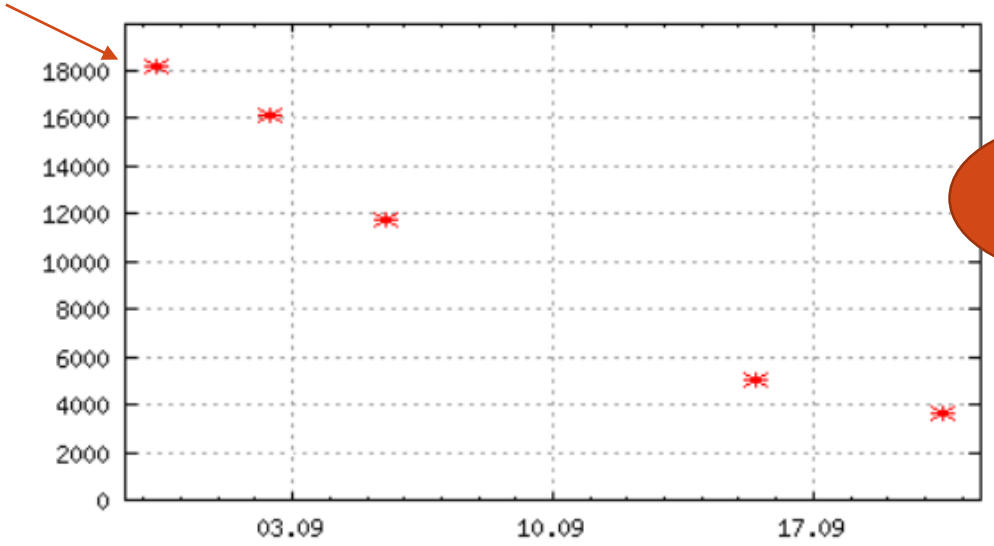

PSC 7/2018

TUBARASKAUS

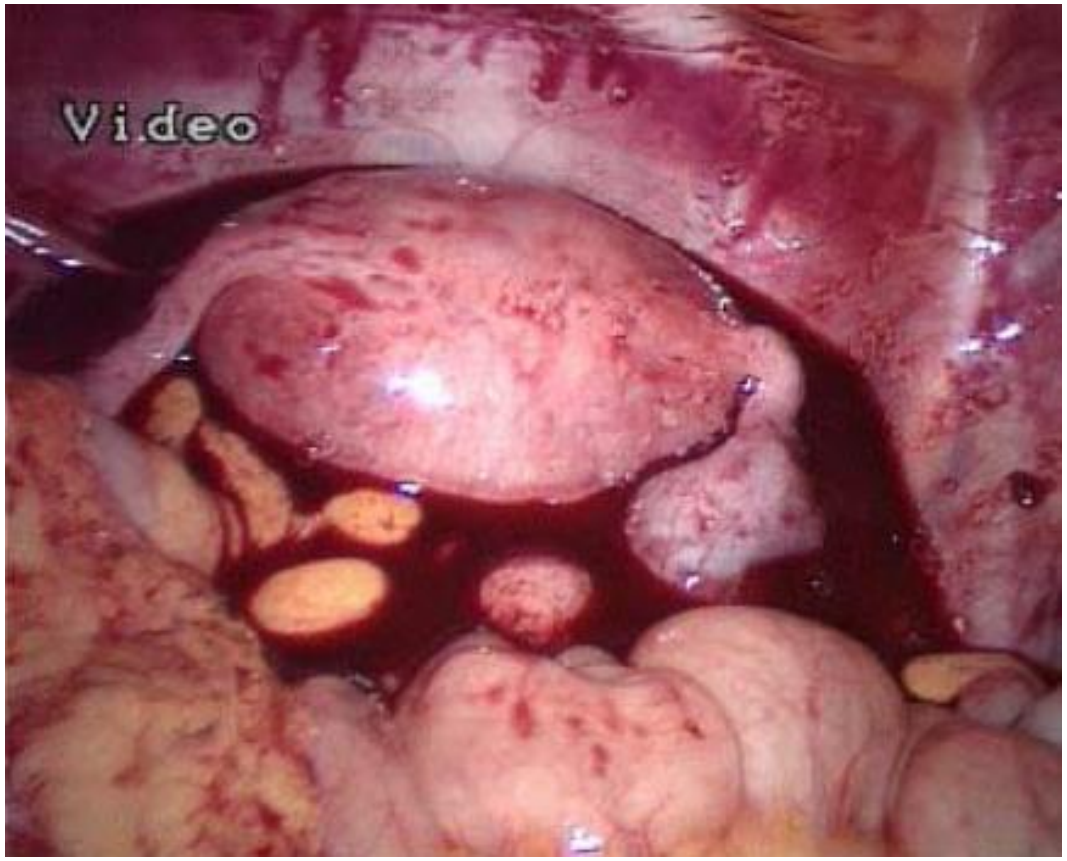

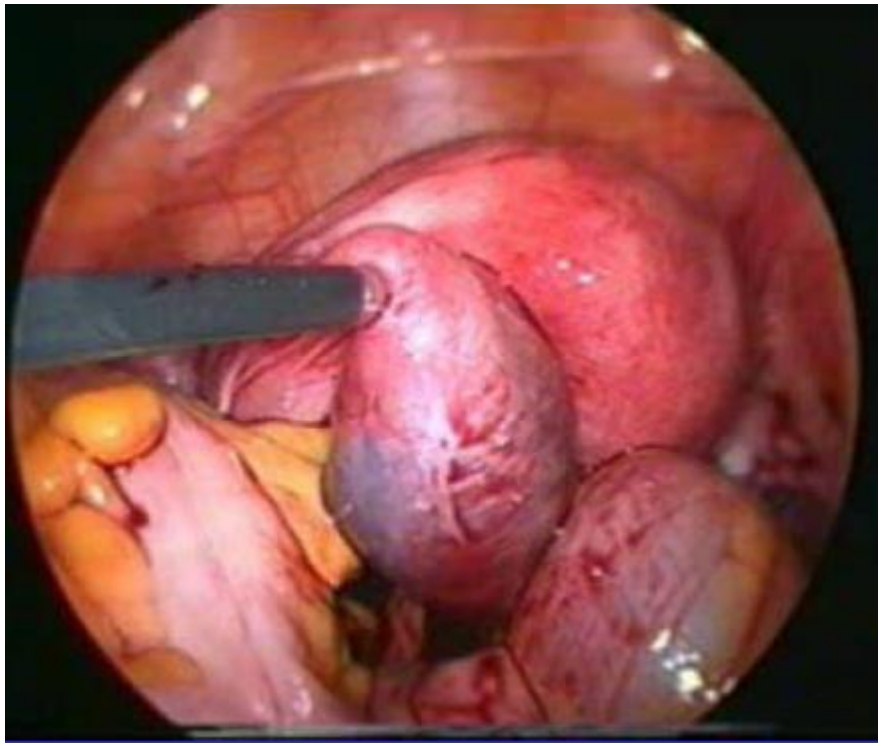

TUBARASKAUS

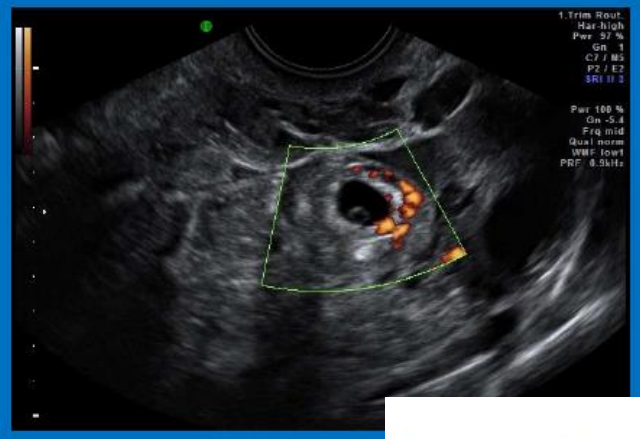

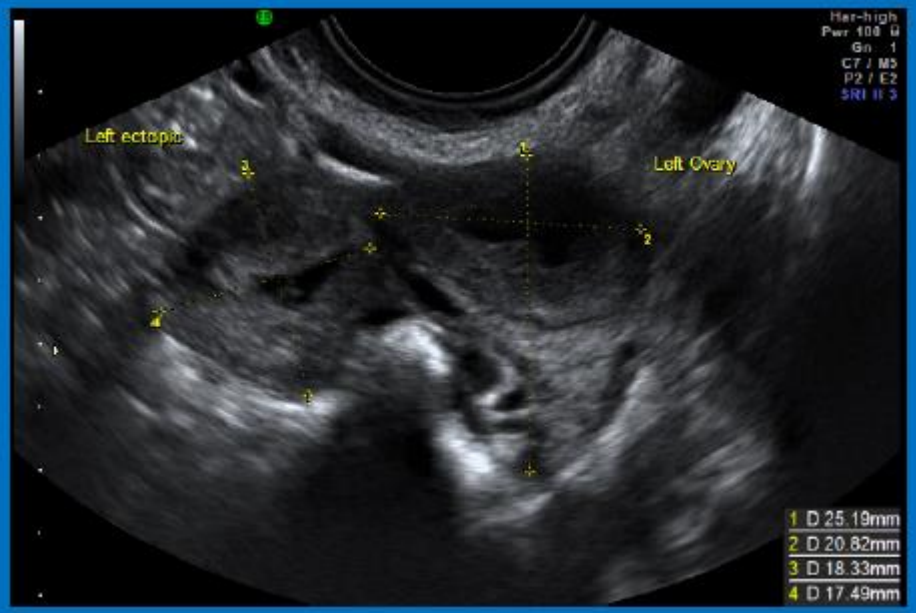

HCG KOHOLLA, ULTRAÄÄNILÖYDÖS 0. MIKÄ NEUVOKSI?

Pregnancies of unknown location (PUL)

- No pregnancy seen on scan with a positive serum hCG
- Is not interchangeable term with ectopic pregnancy
- Significant amount of workload for Early Pregnancy Units

Seuranta, ei MTX:ia

ISUOG Singapore:
- S-Prog < 2, PUL sammumassa, HCG 2 vkon kuluttua
- S-Prog > 2, HCG 2 vrk

SEKTIOARPIRASKAUS

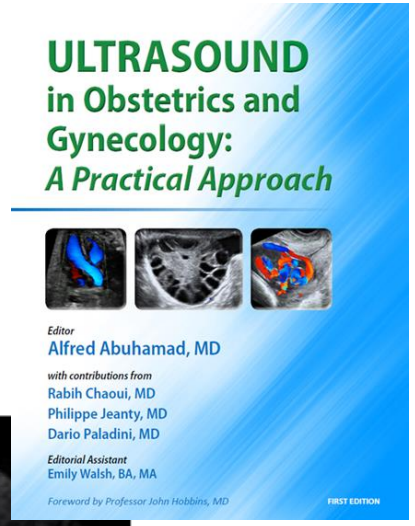

Figure 13.7: Transvaginal ultrasound in grey scale of a sagittal plane of the uterus showing a cesarean scar implantation of a gestational sac (arrows). The cervix is labeled for image orientation.

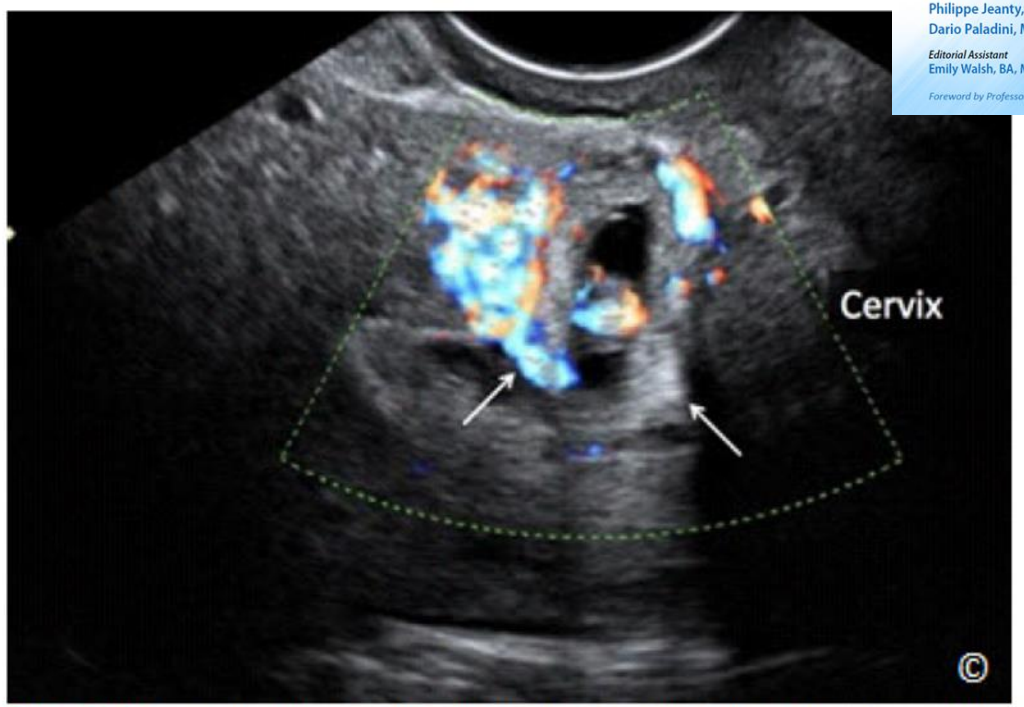

Figure 13.8: Transvaginal ultrasound in color Doppler of a sagittal plane of the uterus showing a cesarean scar implantation of a gestational sac (arrows – same as in figure 13.7). Note the increased vascularity on color Doppler of the gestational sac. The cervix is labeled for image orientation.

POTILASTAPAUS AJ: TULEE VERISEN VUODON TAKIA (RVK 10+4)

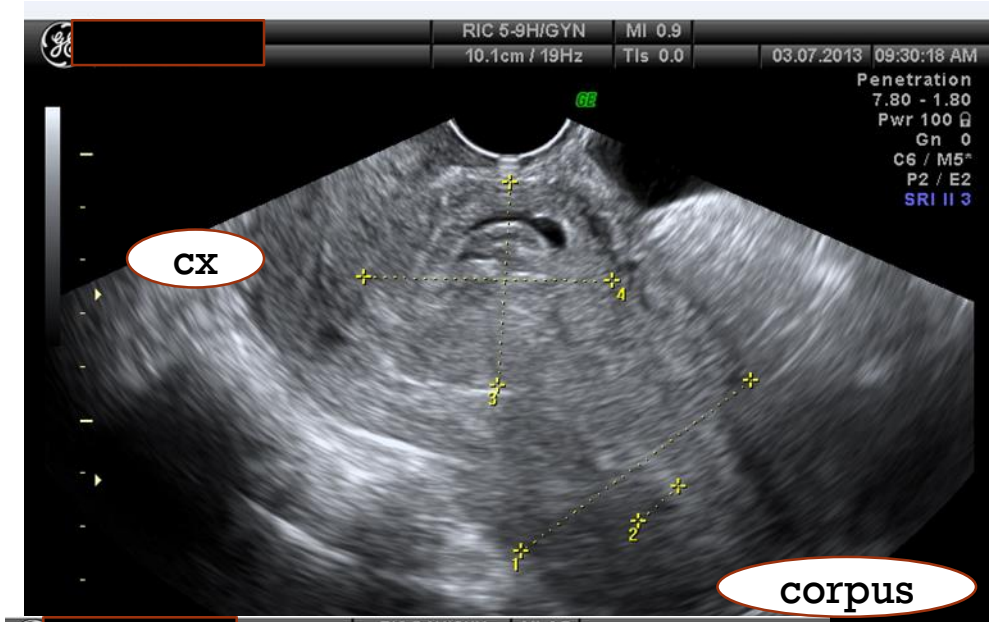

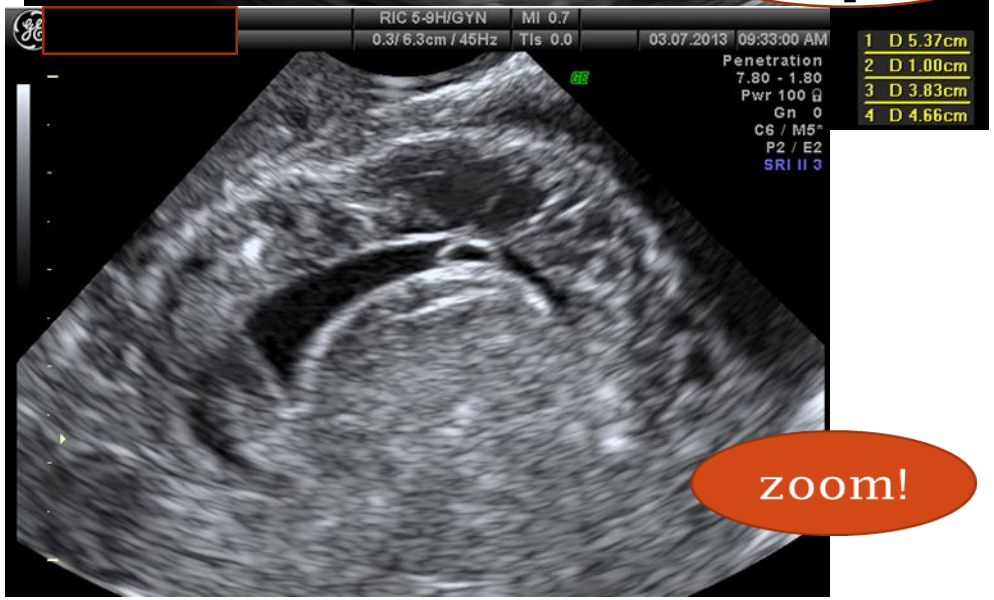

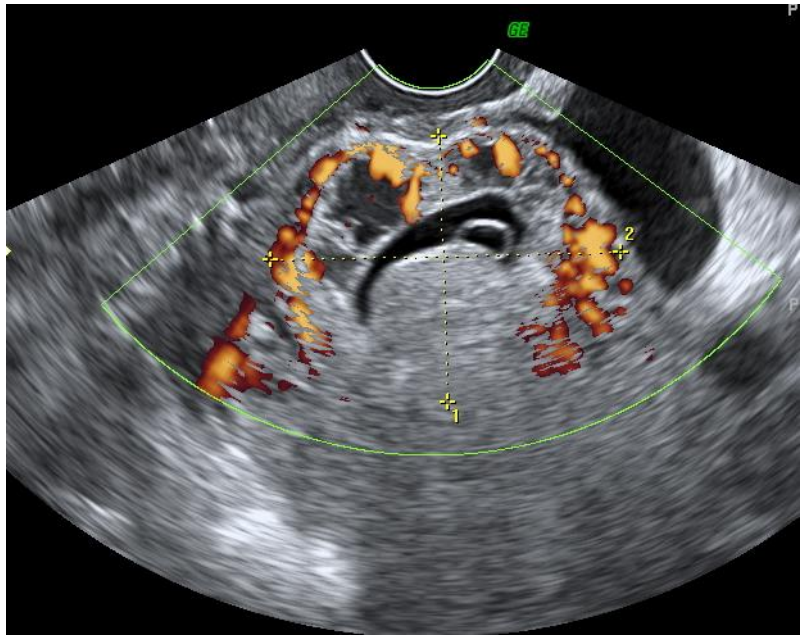

37-v G4P2, kaksi sype-sektiota ja 1 sp.ab

- 6/2013 ppkl:lla epäily arpiraskaudesta, HCG > 17 000
- kontrollikäynti aamulla, MTX
- HCG viikon kuluttua 6 200

POTILAS AJ:N SEKTIOARPIRASKAUS: JATKOHOITO

Kontrolli 8/2013:

- HCG laskenut ad 85, vuoto jatkuu

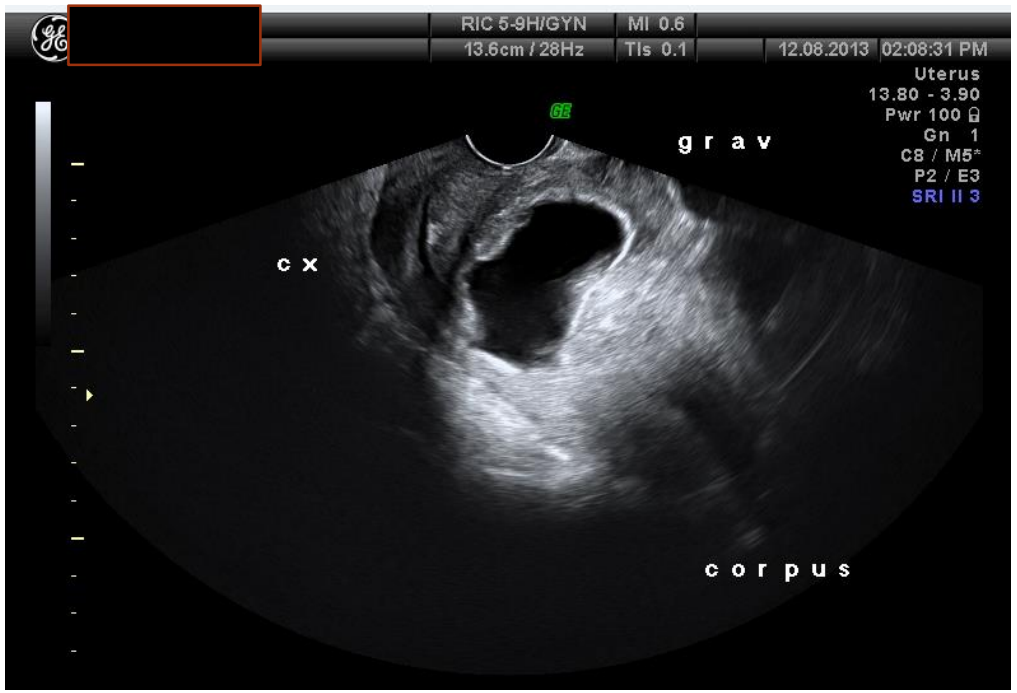

- mitä tehdään? = seurataan, ei tmp

Kontrolli 9/2013:

- HCG 0, vuoto jatkuu edelleen

1.ppkl-käynti juhannuksen jälkeen

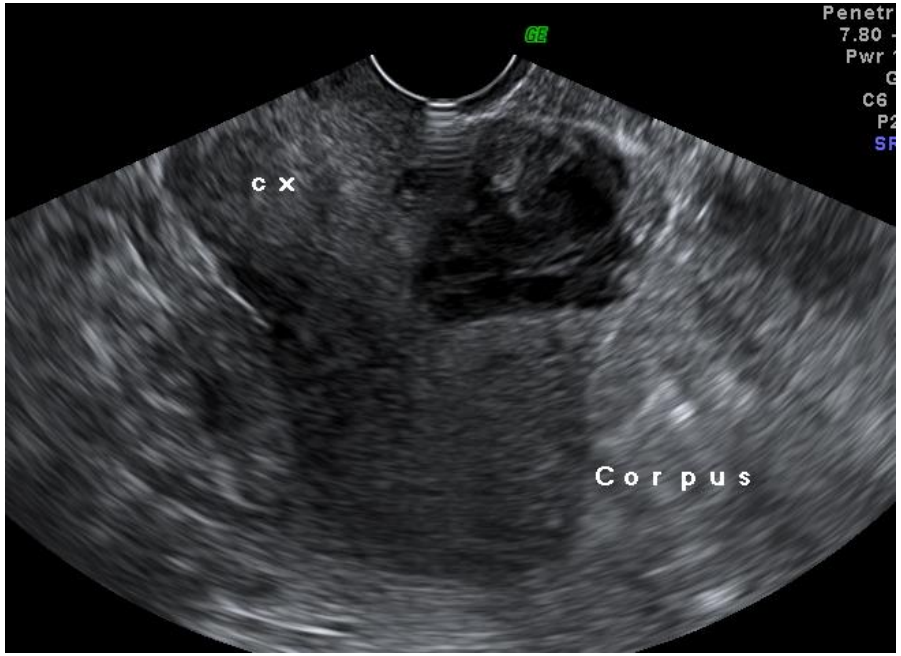

Kontrolli 11/2013: status normaali

Uusi raskaus ja sektiosynnytys v. 2015

RESIDUA

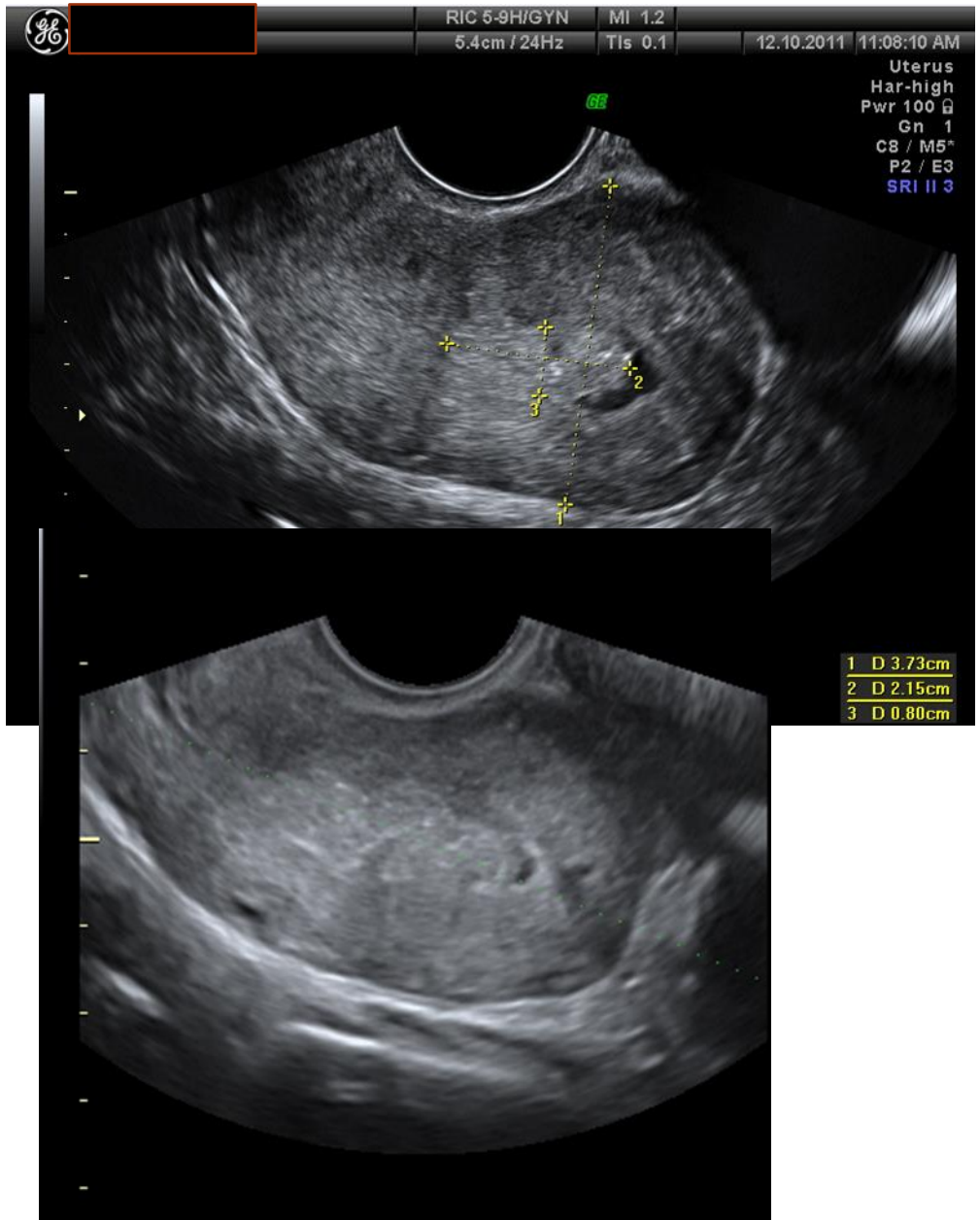

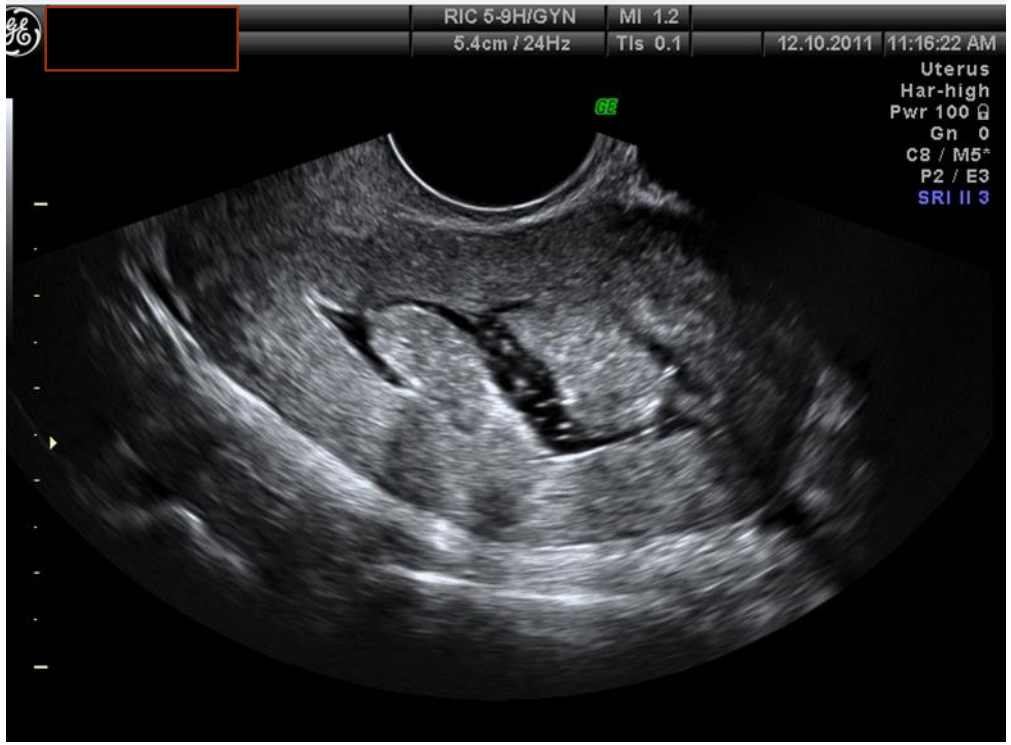

- natiivikuvasta vaikeaa arvioida residuan kokoa!
- muista NaCl-ruiskutus myös ppkl:lla!

Pkl-hoidon rajat:
> 4 vkoa ja koko n. 2cm

GYNEKOLOGINEN PÄIVYSTYSPOTILAS, RASKAUSTESTI NEGATIIVINEN, GYN SYY KIVULLE / MUUTA?

HEMORRHAAGINEN KYSTA

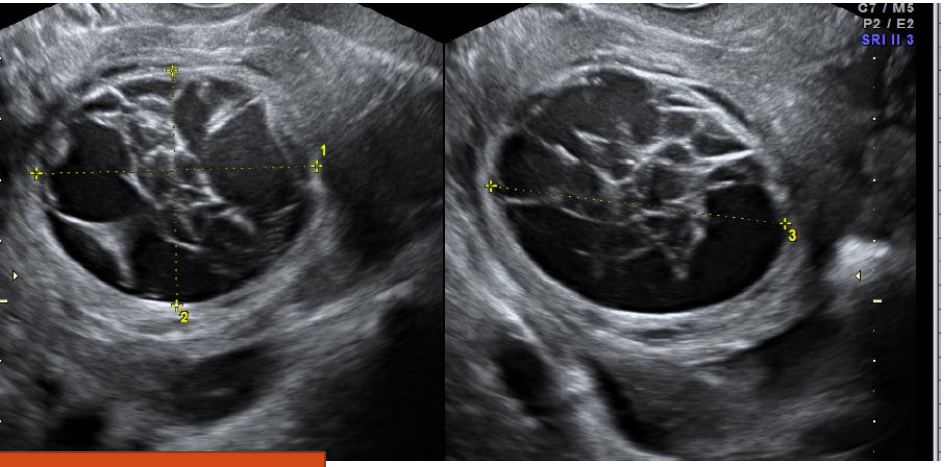

t: Tom Bourne, UK

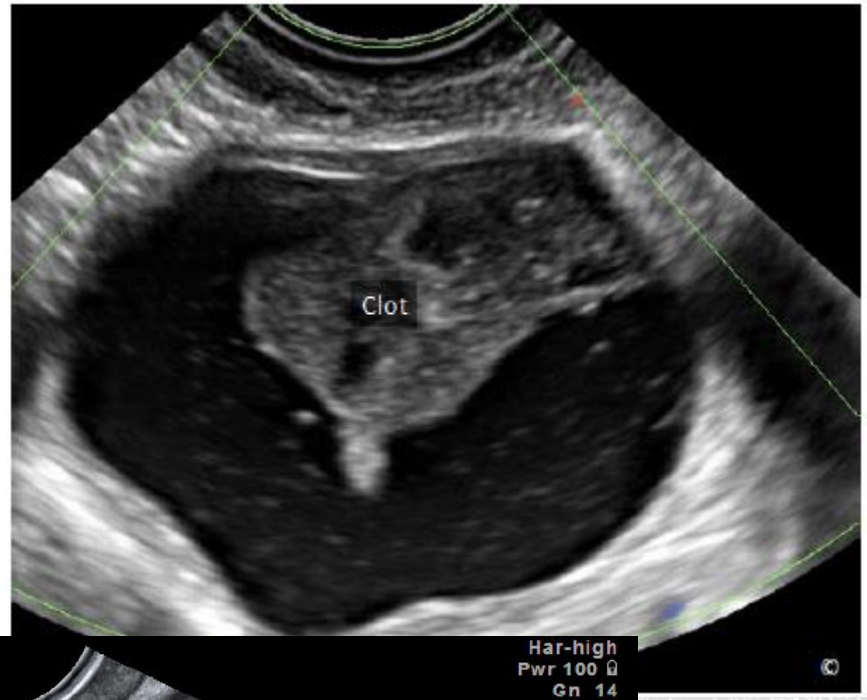

Kystaruptuura + hemoperitoneum

PID / PYO-OVARIO (TOA)

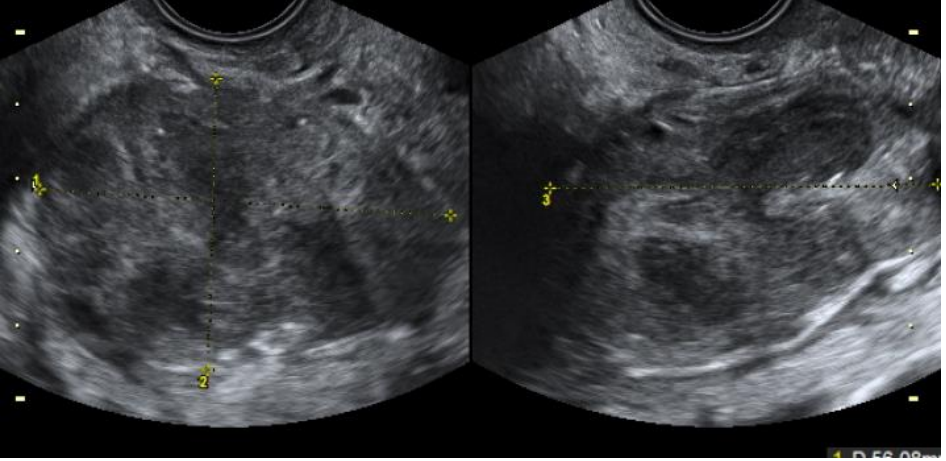

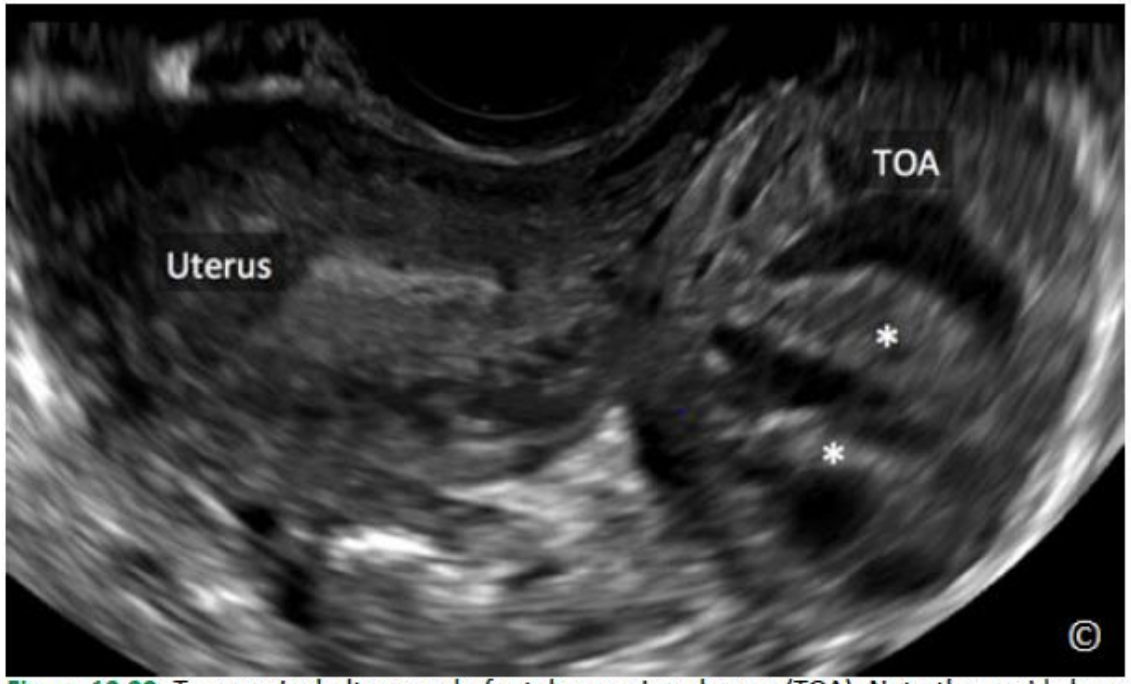

Figure 12.29: Transvaginal ultrasound of a tubo-ovarian abscess (TOA). Note the ovoid shape of the TOA, with thickened walls and septations (asterisks). The uterus (labeled) is noted adjacent to the TOA.

POTILAS M.A, ALAVATSAKIPU

47-v G6P4, ei vuotohäiriöitä

- vas.puoleista alavatsakipua hoidettu divertikuliittina 2 vkoa aiemmin
- tulee kivun uusiessa ppkl:lle: CRP 90, ab-kuuri, pyo-ovario l.sin ?
- pkl-seuranta 2 kk ja 3 kk
- Ca-125 fluktuoi 77 – 26 – 60
- laparoskopia 7 kk ensikäynnin jälkeen: endometrioositilanne; s-o-ectomia l.sin

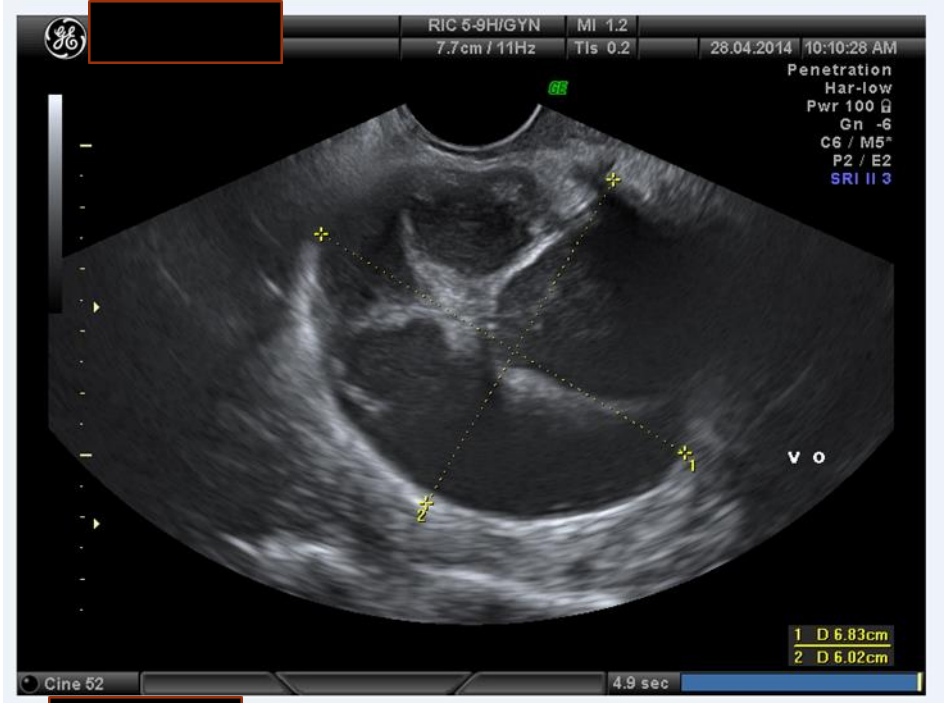

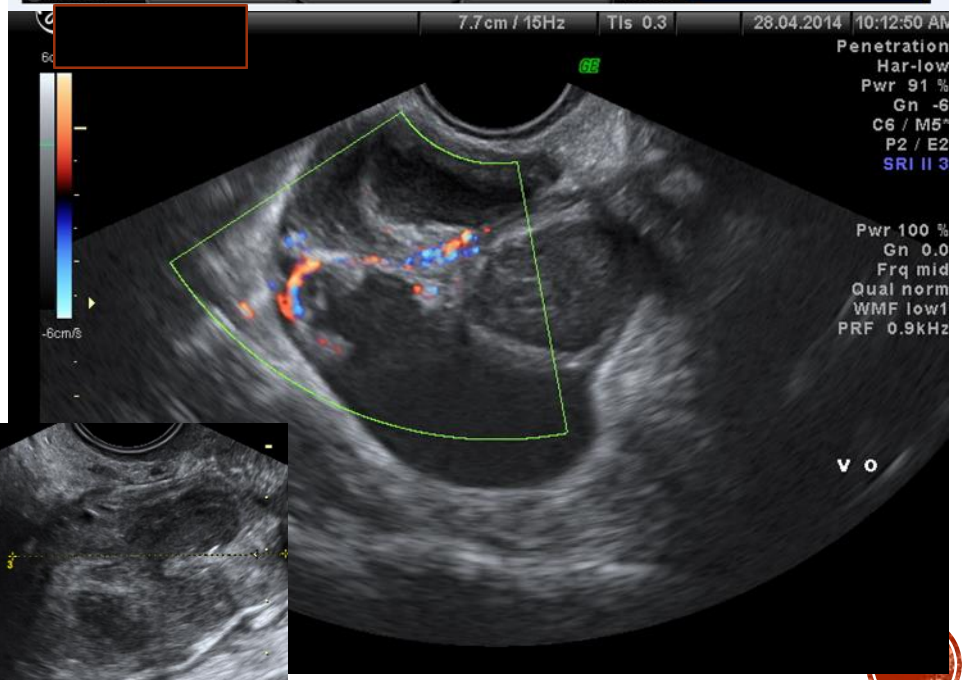

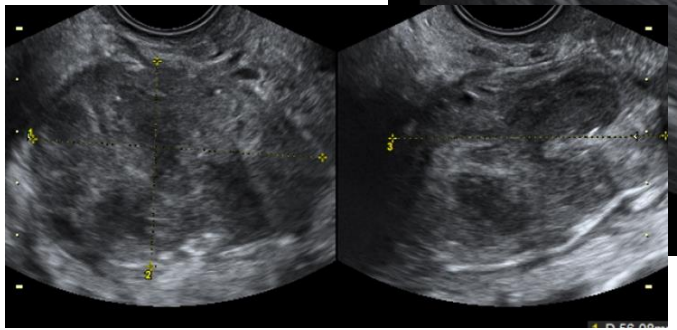

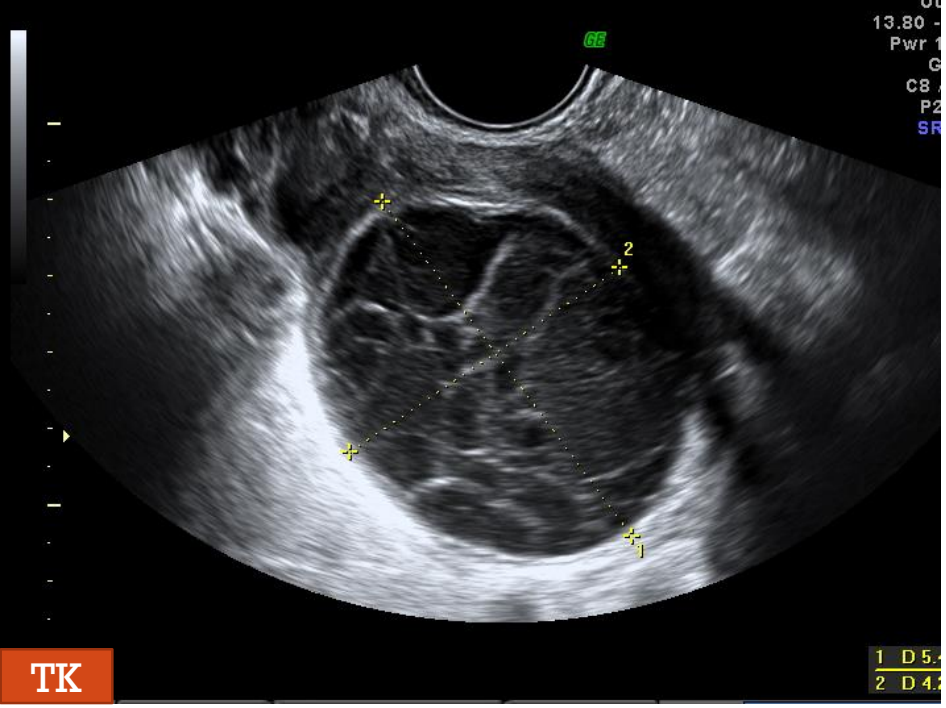

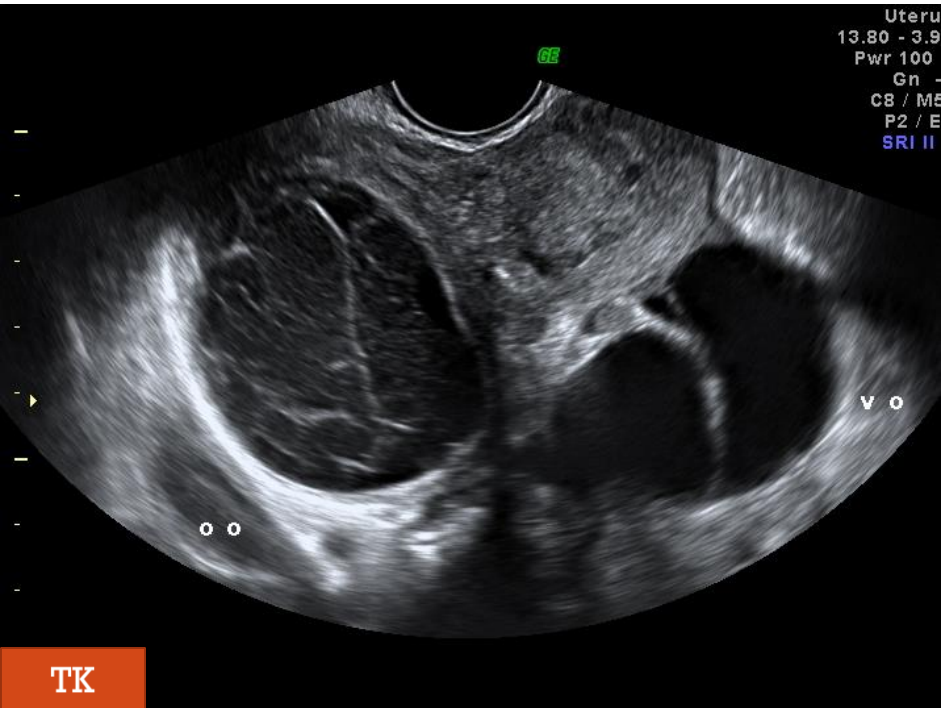

VATSAKIPU, KUUME, KIRURGI KONSULTOI

50-v nainen, jolla 2 kk aiemmin npkl:lla oli todettu oikealla hemorrhaaginen kysta ja vasemmalla retentiokysta (G2P2, normaali kk-kierto)

Kirurgian päivystykseen viikon kestäneen vatsakivun ja kuumeen takia

- GI-oireita, Tax 37,9, CRP 160-128
- Vatsan TT:ssä lokeroiset muutokset ovarioissa l.a
- PID-epäilyn takia gyn ppkl:lle
- Osastohoito 5 pvää: CRP nousi ad 318
- JT + UÄ 4 vkoa myöhemmin: ovariot FD:ssä, ei abskessia
- Laparoskopia 2 kk osastohoidon jälkeen: pikkulantiossa kiinnikkeinen tilanne: oikean adnexin poisto, vas. tuban poisto, PAD: salpingitis chronica, cysta hemorrhagica ovari l.dx

AKUUTTI VATSAKIPU, KIRURGI KONSULTOI

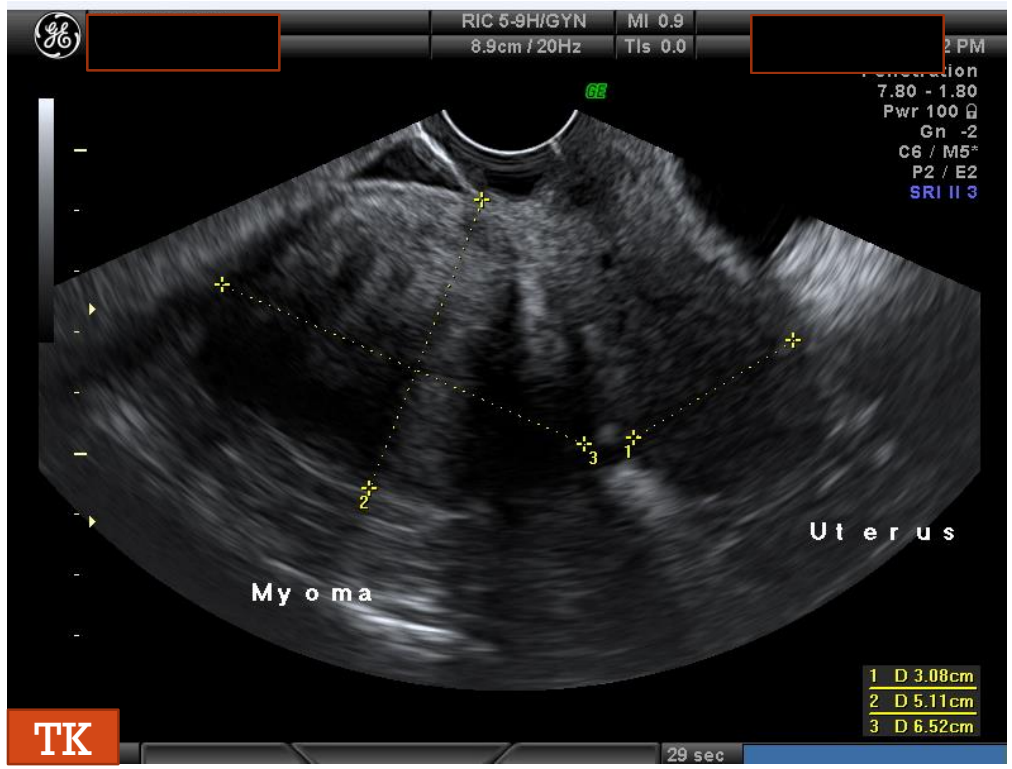

UÄ-löydös kontrollikäynnillä

50-v, G5P4, säännöllinen kk-kierto

- Akuutti vatsakipu, VAS 10 kir.ensiavussa
- Kirurgi konsultoi aamulla, VAS 7, todettiin myoma 68 x 44 mm
- osastolla kivun hoito 2 vrk, potilas kotiutuu
- kontrolli 4 vkoa, kipuja ajoittain
- UÄ-löydös: intraligamentaarinen myoma? Oikea ovario ei näy.
- MRI: radiologi soittaa – potilaalla on adnex-torsio
- Operaatio 2 kk kivun alkamisesta: oikean adnexin poisto, PAD: fibrothecoma

ADNEX-TORSIO

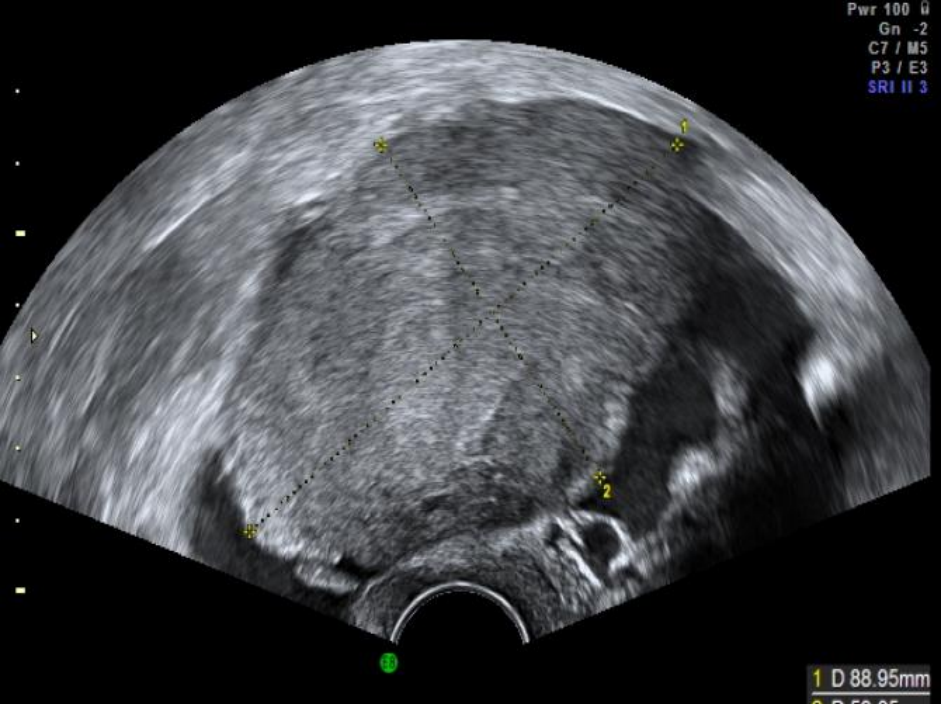

TABLE 12.10	Sonographic Characteristics of Adnexal Torsion

- Enlarged edematous adnexal mass
- Cystic areas within the mass with varying degrees of echogenicity
- Tender mass on probing with the transvaginal transducer

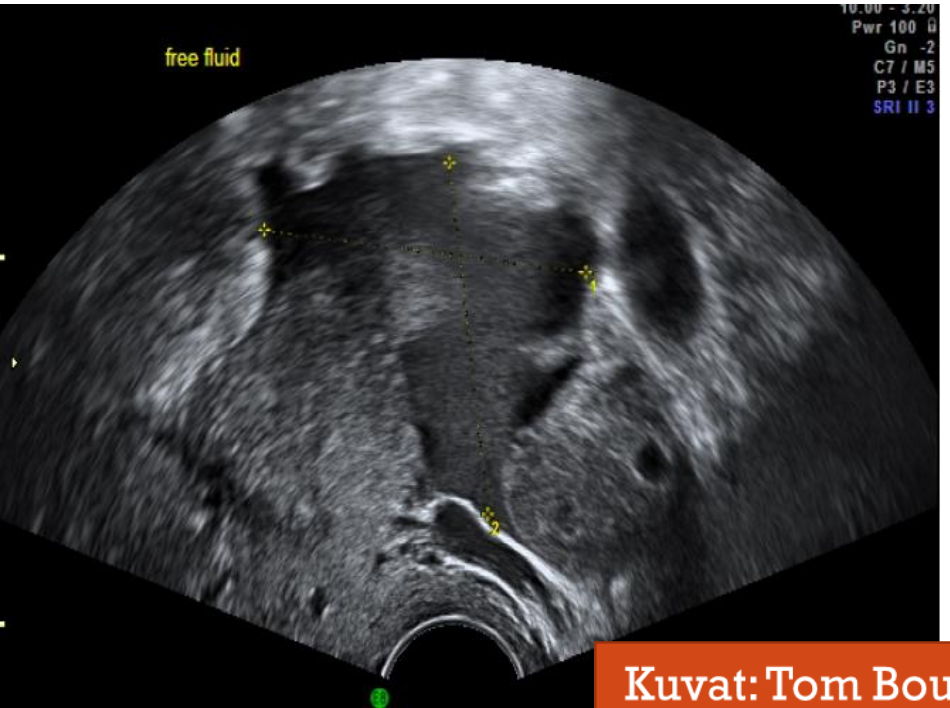

Kuvat: Tom Bourne

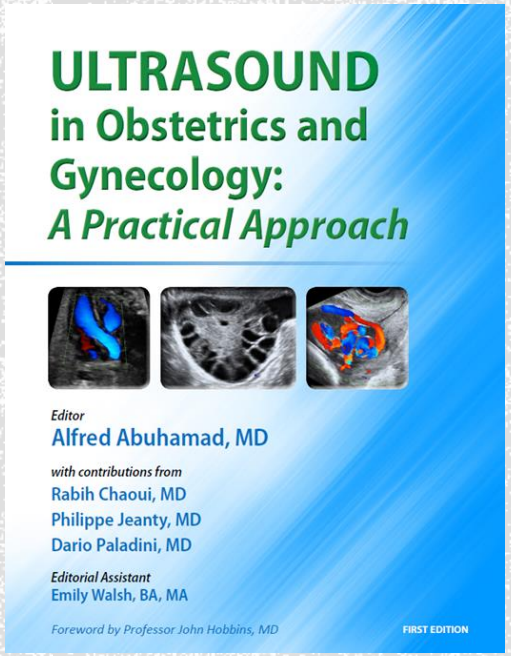

APPENDISIITTI

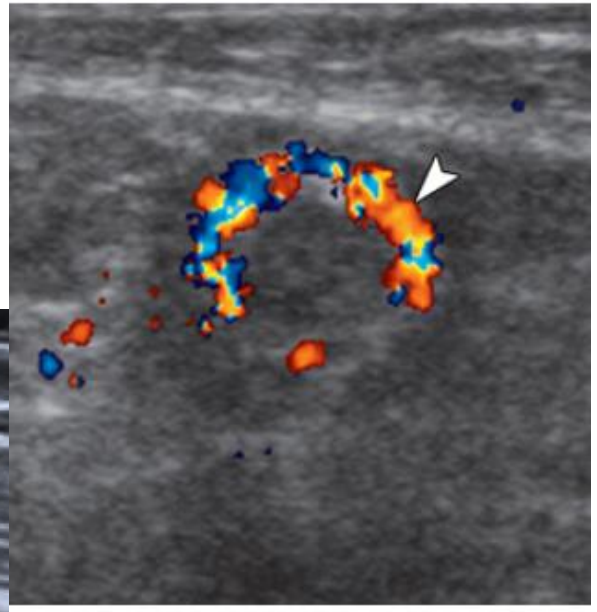

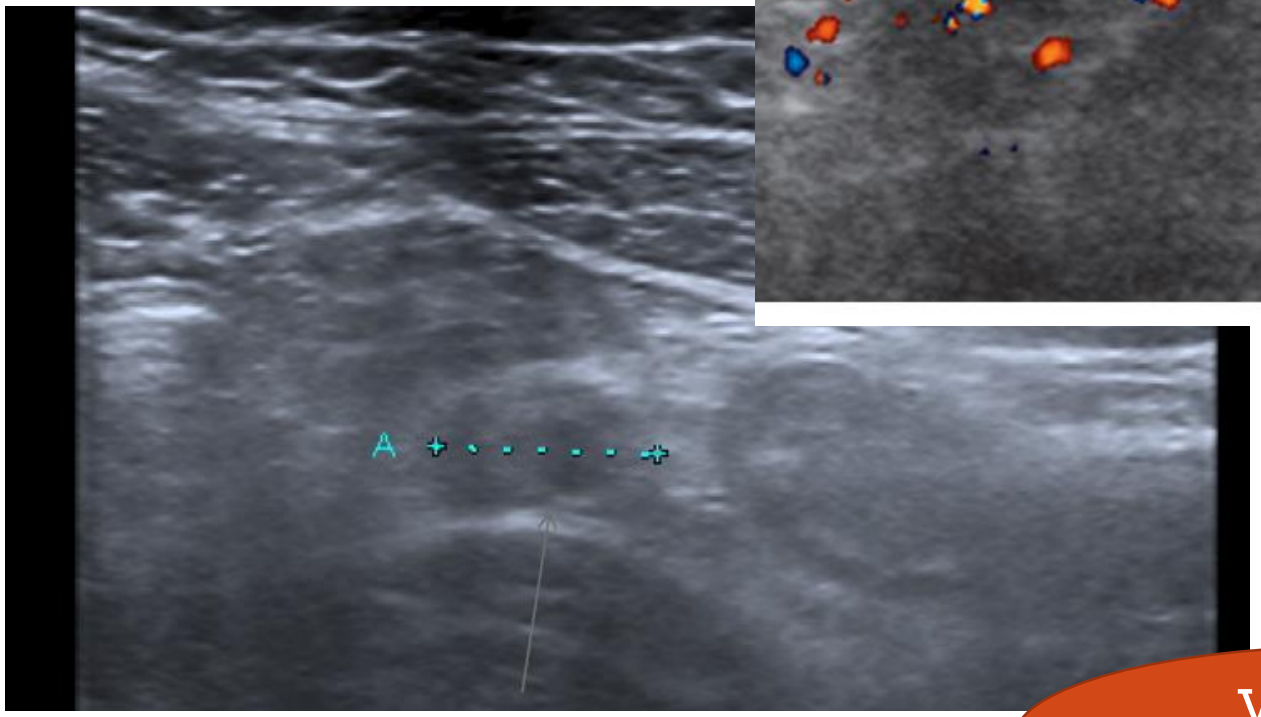

DIVERTIKULIITTI

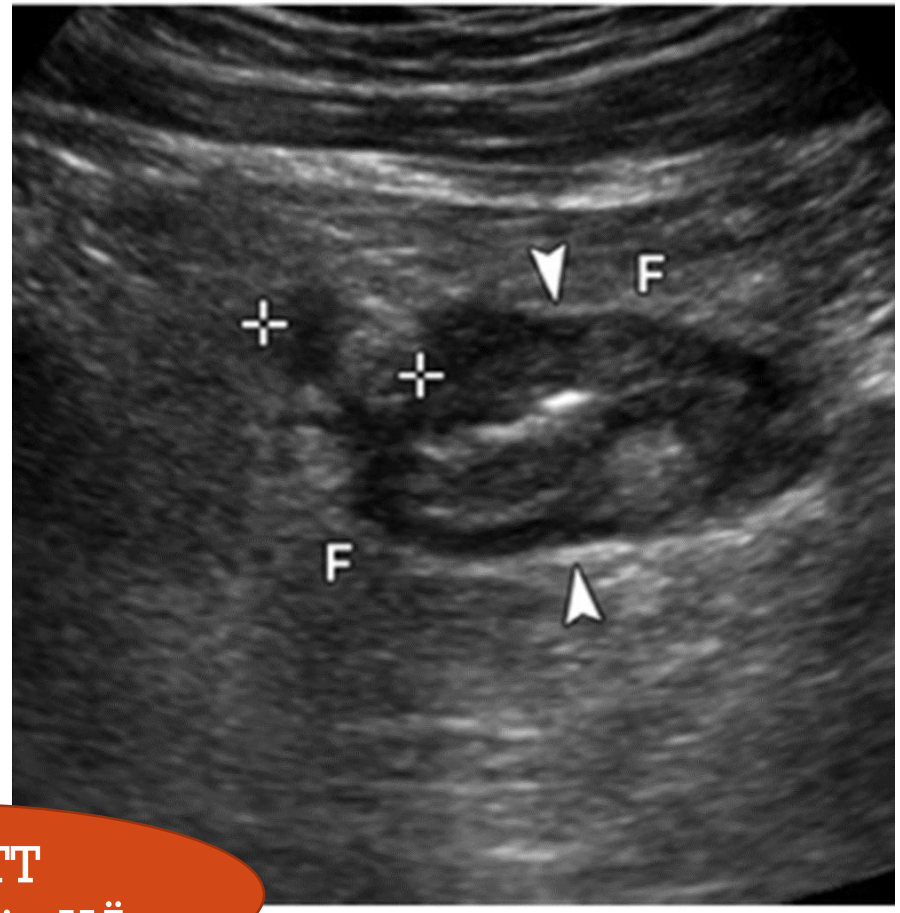

Vatsan TT
parempi kuin UÄ

POTILAS MW: TERVE 42-V NAINEN, AKUUTTI VATSAKIPU

- 10/2014 akuutti vas. puoleinen vatsakipu + oksentelu (VAS 10) -> Jorvin akuuttipäivystys
- lab: HB 132, CRP < 3, leuk 7.1, Krea 67
- epäily virtsatiekivestä -> vatsan TT
- Sivulöydöksenä kookas ovariotuumori l.a

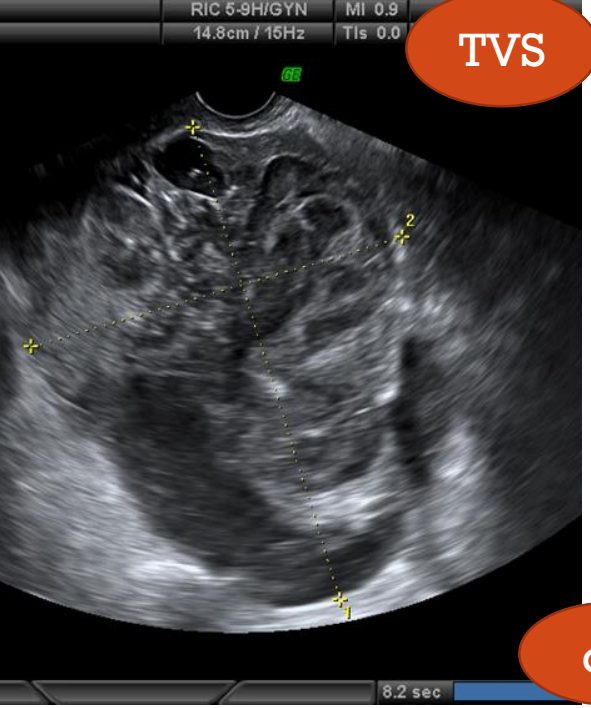

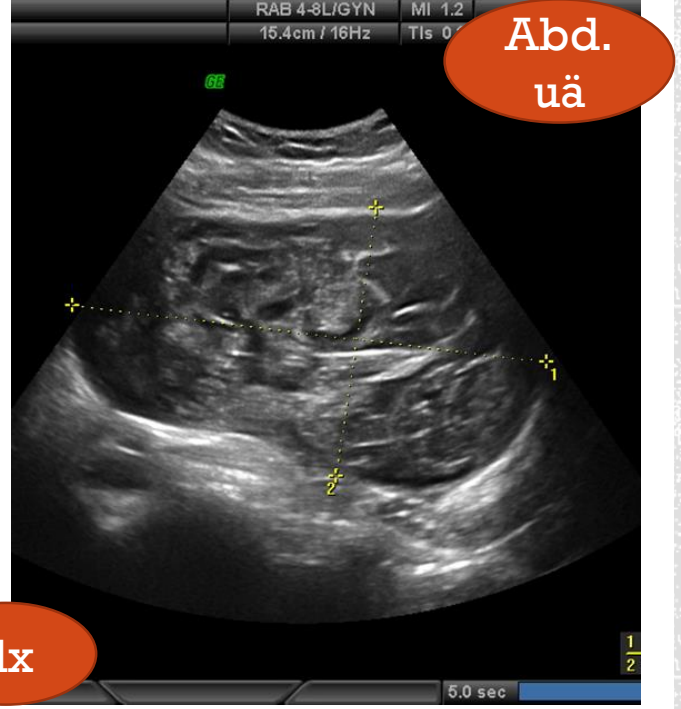

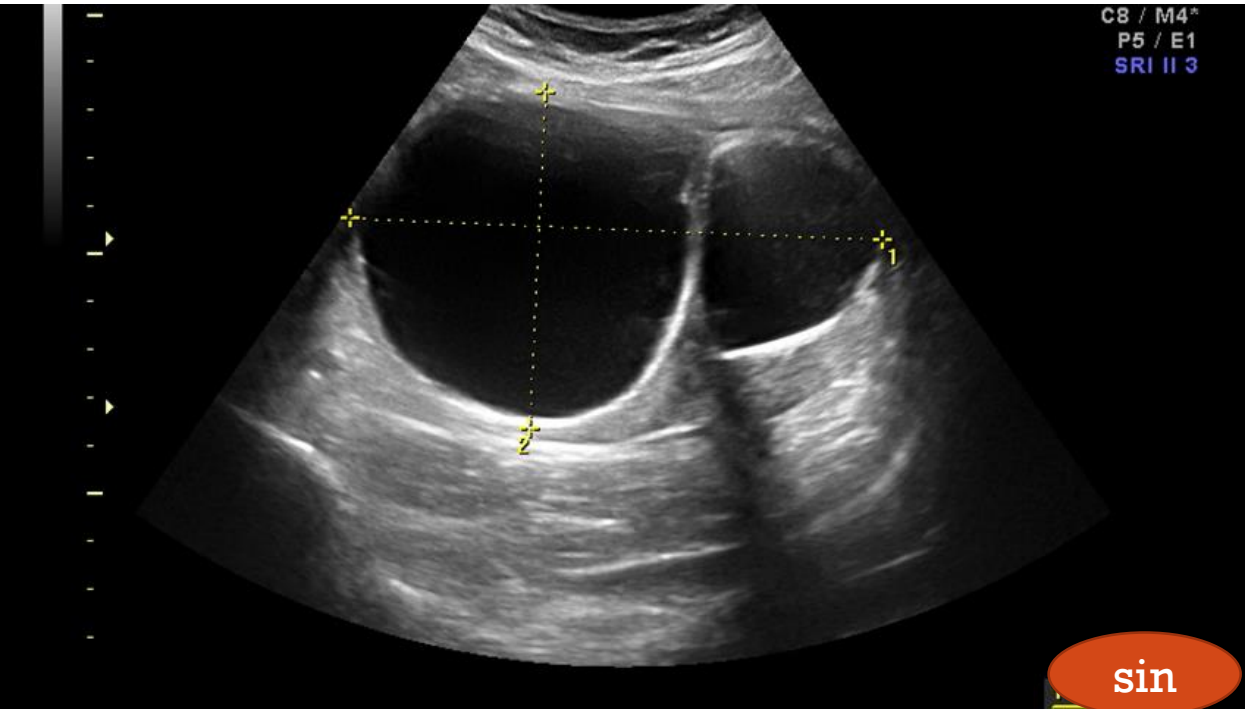

POTILAS MW: KIRURGI LÄHETTÄÄ GYN.KONSULTAATIOON

- UÄ transvaginaalisesti ja transabdominaalisesti
- Ovariotuumorit l.a
- DG?

CA 12-5 normaali 32
CA 19-9 normaali 10
CEA koholla 69,6 (0-5)

POTILAS MW: JATKOHOITO

- kolonoskopia 11/2014 normaali
- laparotomia 11/2014: omentectomia, hemikolektomia l.dx, peritonektomia lantiosta, oik. kyljestä ja palleasta, salpingo-oophorectomia l.a + HIPEC-hoito - leikkausvuoto 400 ml
- Kookkaat ovariotuumorit (oikea 1 088 g ja vasen 733 g)
- jääleike: musinoottinen ca (appendix ja oikea ovario)
- postop: pleuranesteilyä, neutropenia, kuumeilua, kasvojen herpesinfektio
- hoitoaika 16 vrk, josta 3 vrk teholla ja 13 vrk vuodeosastolla

- lopullinen PAD: low grade musinoottinen appendixin neoplasia, pseudomyxoma peritonei, cystadenoma mucinosum ovari l.dx, cystadenoma serosum ovari l.sin

TAKE HOME MESSAGE:
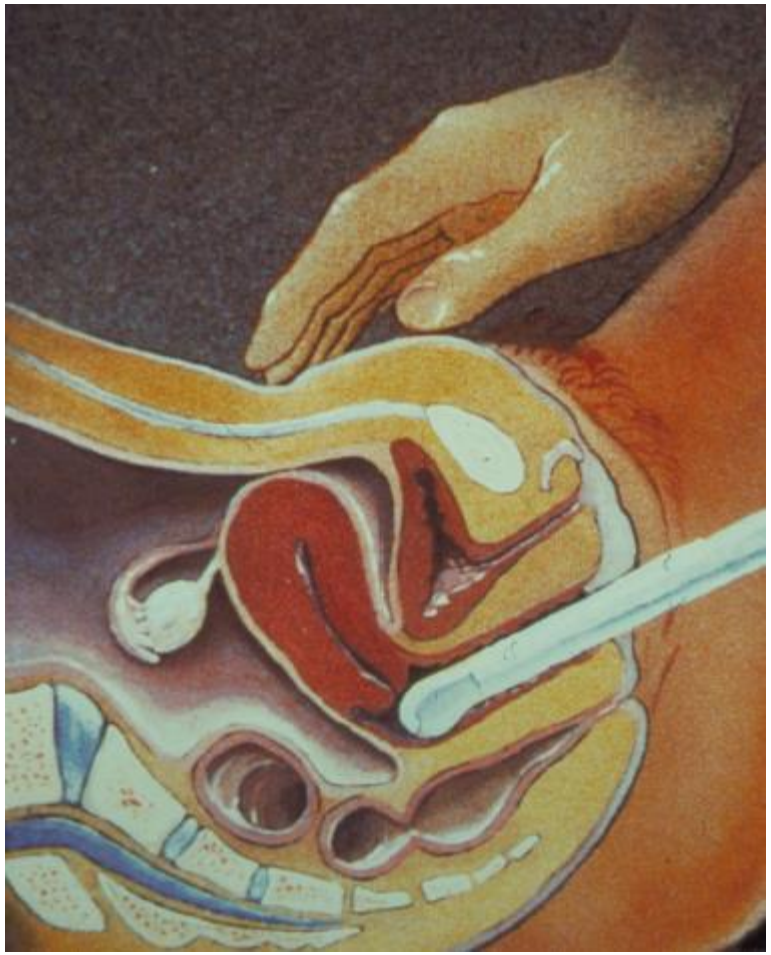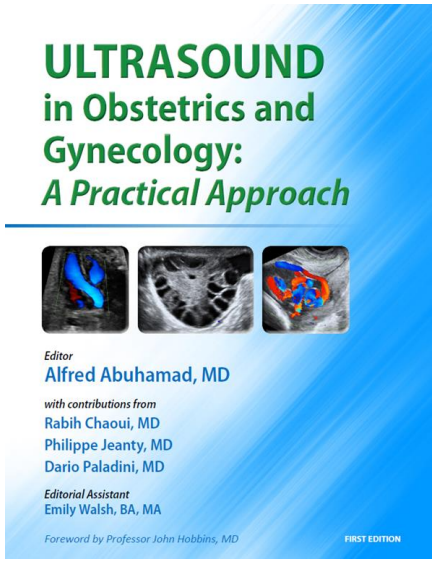
- Kivuliaan päivystyspotilaan tutkiminen voi olla vaikeaa
- Optimoi kuva aina tutkimusta aloittaessasi: fokus, syvyys, kulma, (zoom), gain ja frekvenssi
- Vaginaalinen UÄ on dynaaminen tutkimus (käytä sonopalpaatiota)
- Muista abdominaalinen UÄ
- Usein voi odottaa aamuun…