ENDOMETRIOOSI-KIRURGIAN PERIAATTEITA

El Pia Suvitie

TYKS Naistenklinikka

EGO-päivät Turussa 30.10.-1.11.2019

Diagnostiikan hallitseminen on olennaista endometrioosikirurgiassa

Endometrioosin diagnostiikka

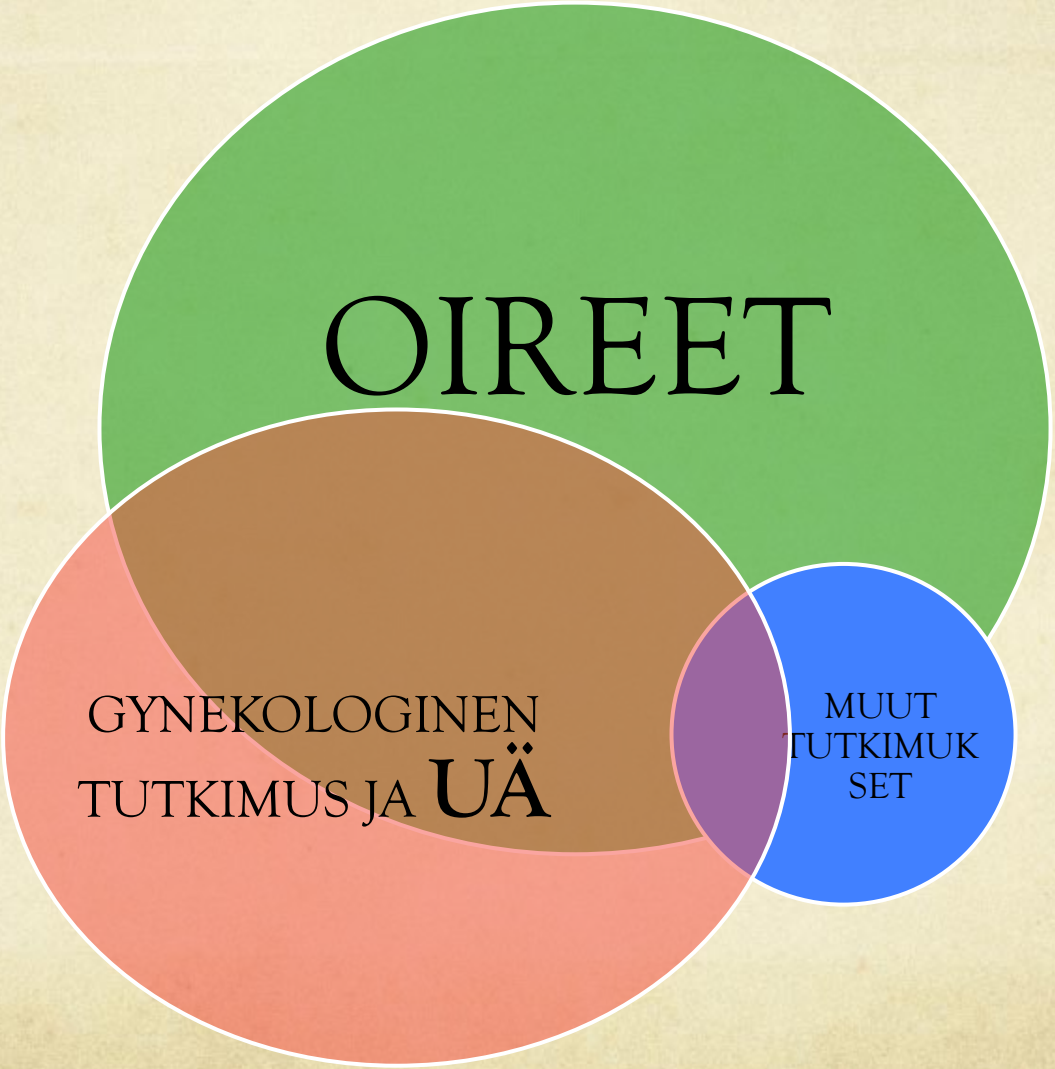

Kolme tautimuotoa

Vatsakalvon endometrioosi

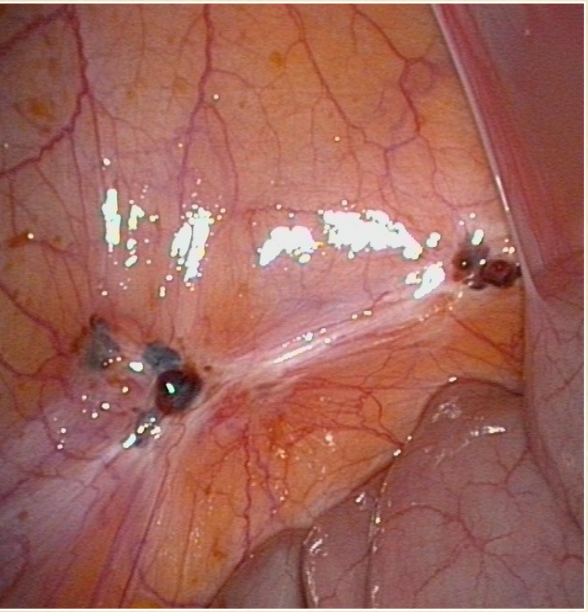

Endometriooma

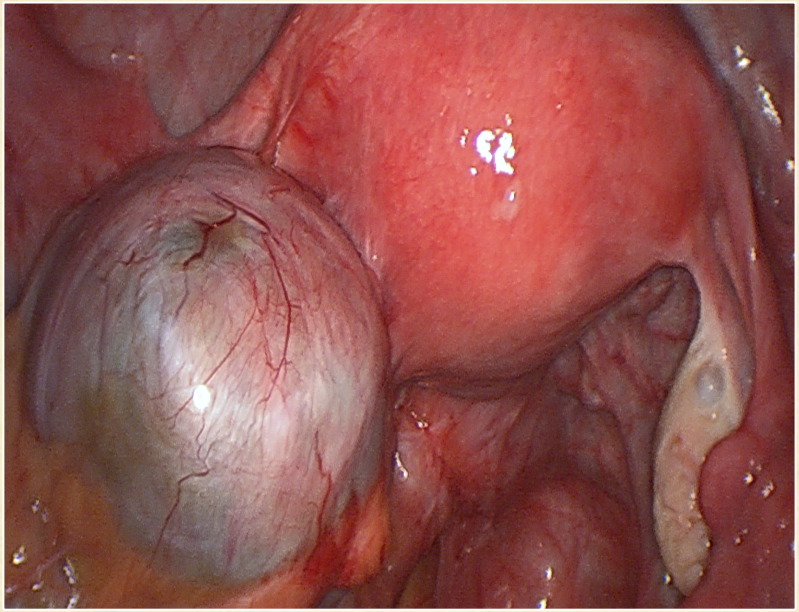

Syvä endometrioosi (DIE)

- Endometrioosi on yleisempää vasemmalla!
- Syvälle taudille ominaista multifokaalisuus ja hankalat kivut

Ennen leikkausta pitää tietää epäilläänkö syvää endometrioosia vai ei

UÄ-viitteitä syvästä endometrioosista

QUESTION MARK SIGN

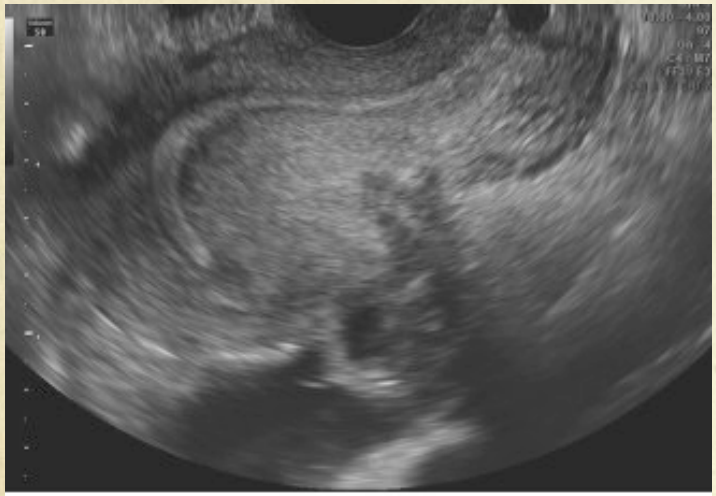

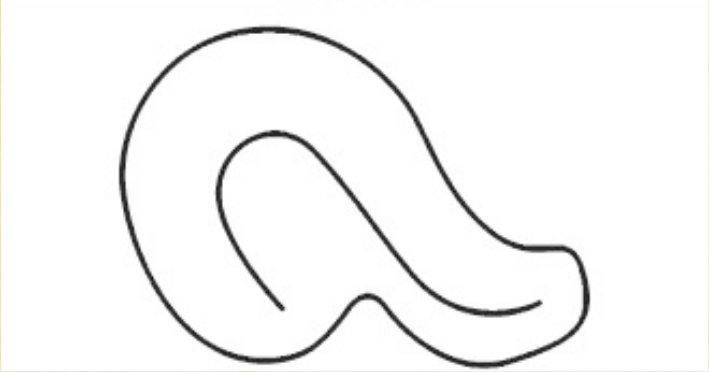

Adenomyoosi + DIE

SLIDING SIGN

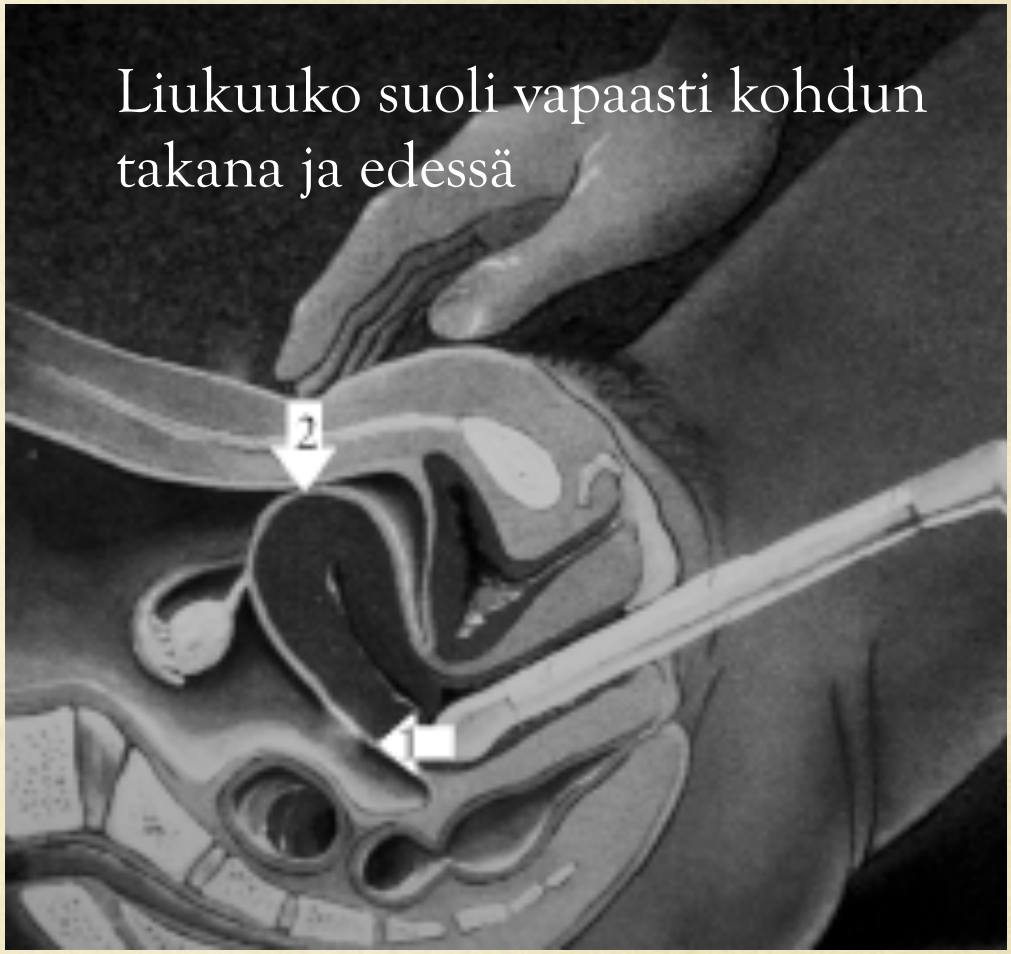

Fleischer AC, Kepple DM. Transvaginal Sonography: A Clinical Atlas (2nd edn), Fleischer AC, Kepple DM (eds). J. B. Lippincott: Philadelphia, PA, 1995, © Lippincott Williams & Wilkins

Munasarjan endometrioomat
”Kissing ovaries”

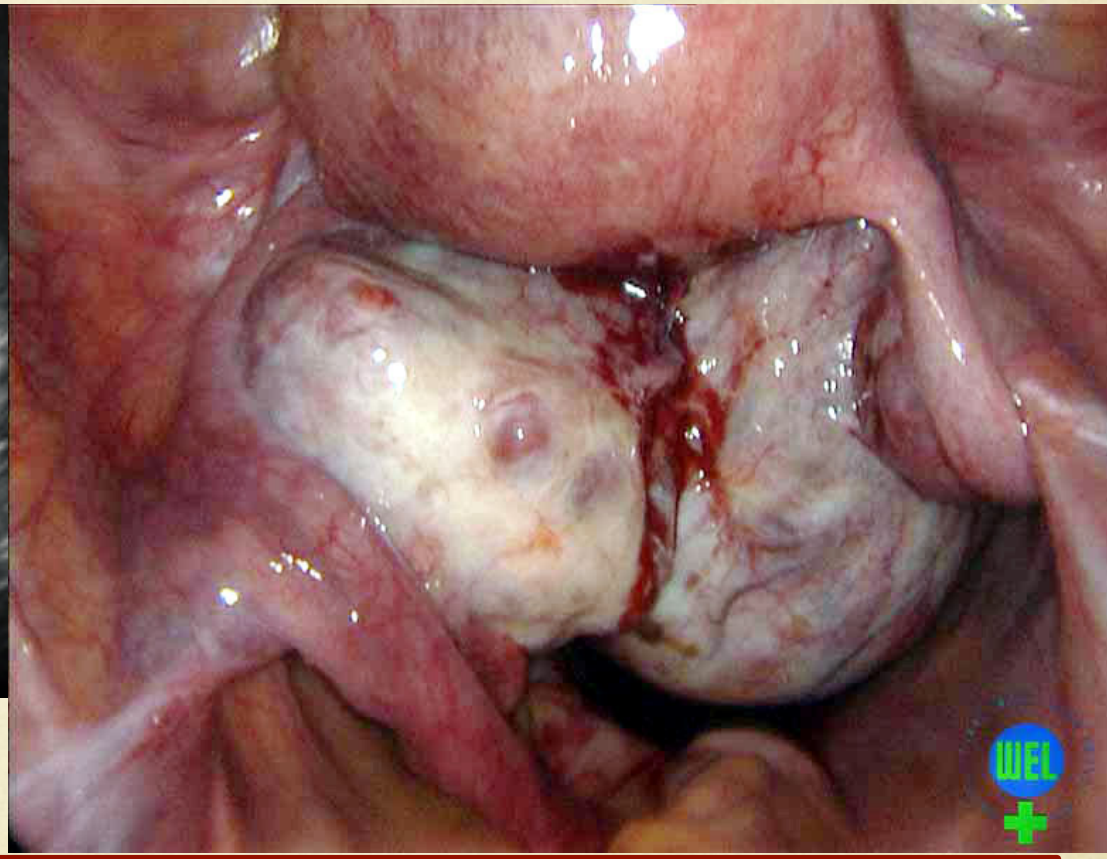

Endometriooma + vaikea kipu => epäile syvää tautia

Suolen endometrioosin tyyppipaikat

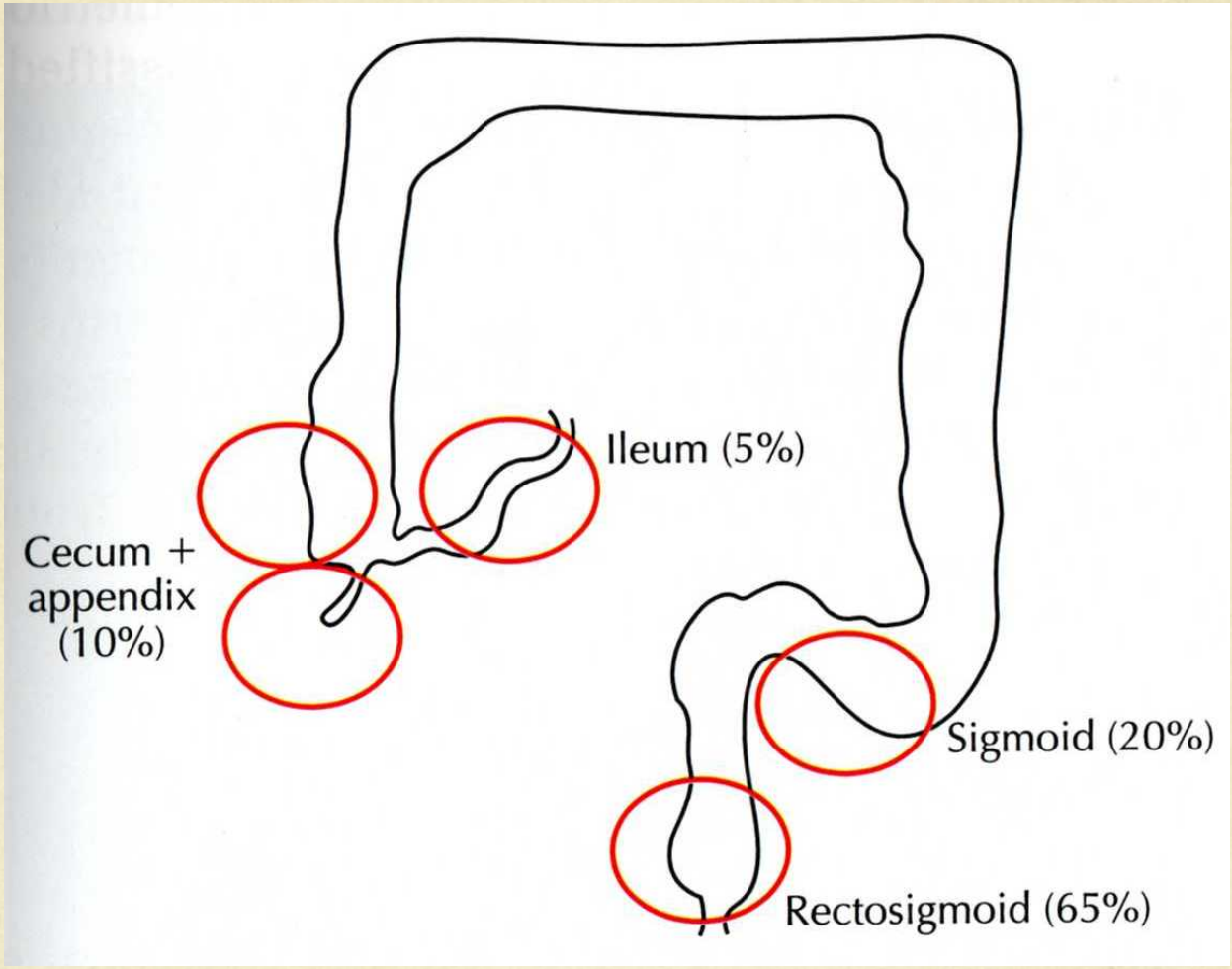

Katso rektum ja rektovaginaaliseptum UÄ:llä

Normaali rektum

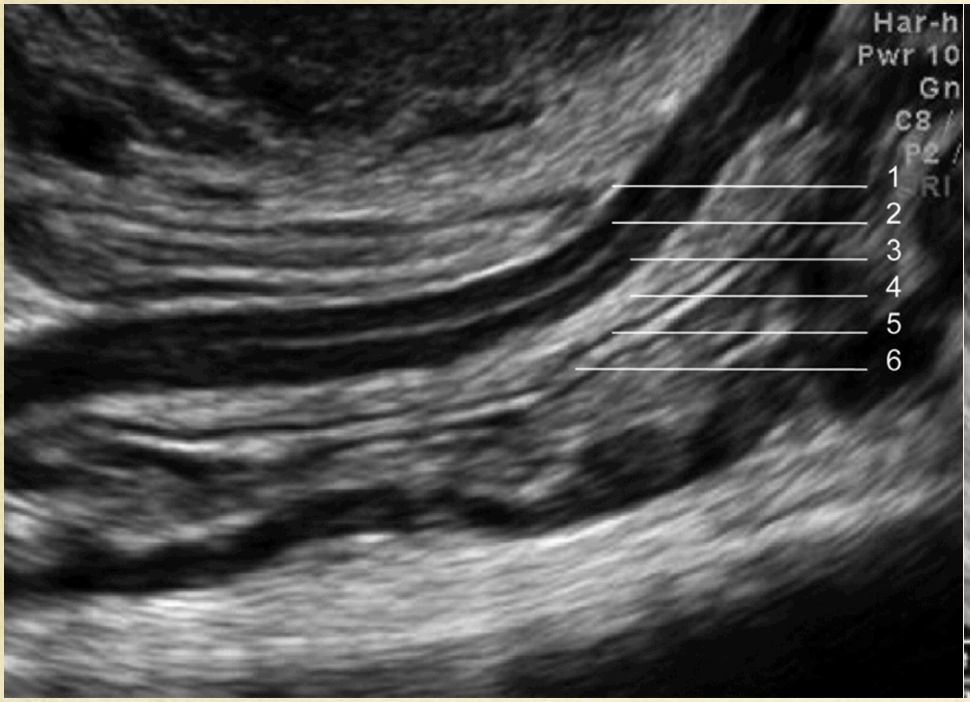

Ylärektumin pesäke

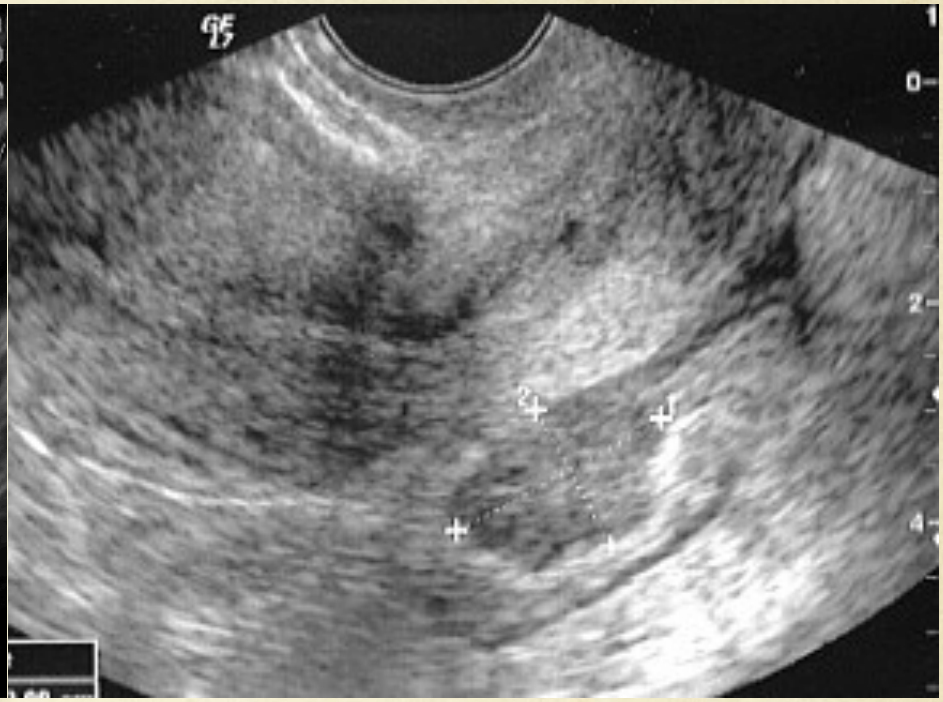

Chamié L P et al. Radiographics 2010;30:1235-1249

Näetkö syvän pesäkkeen?

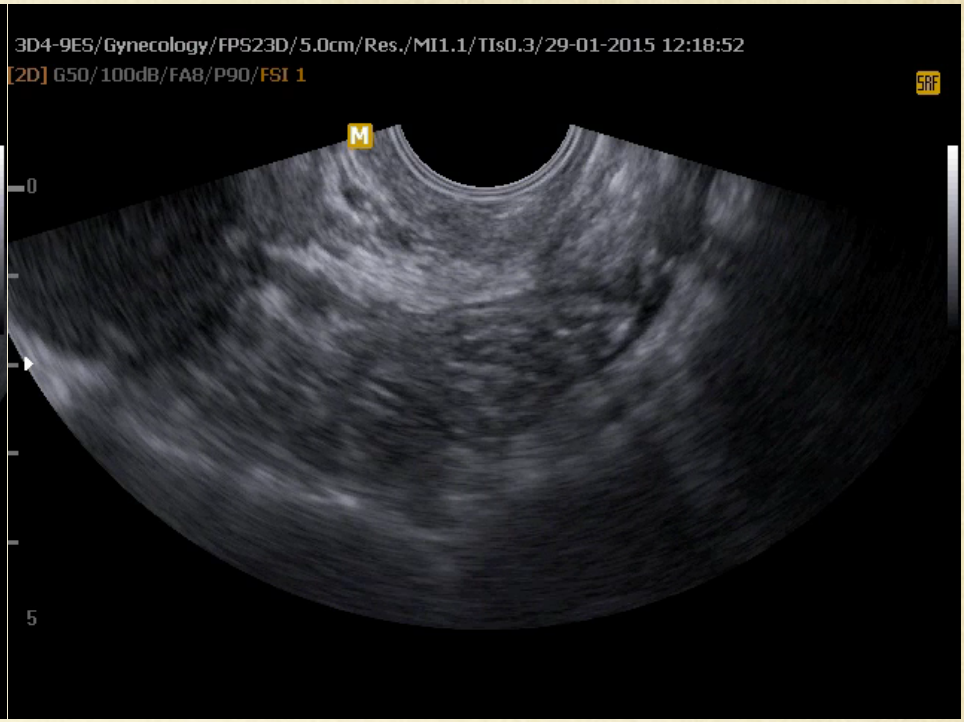

Sigman syvä endometrioosi

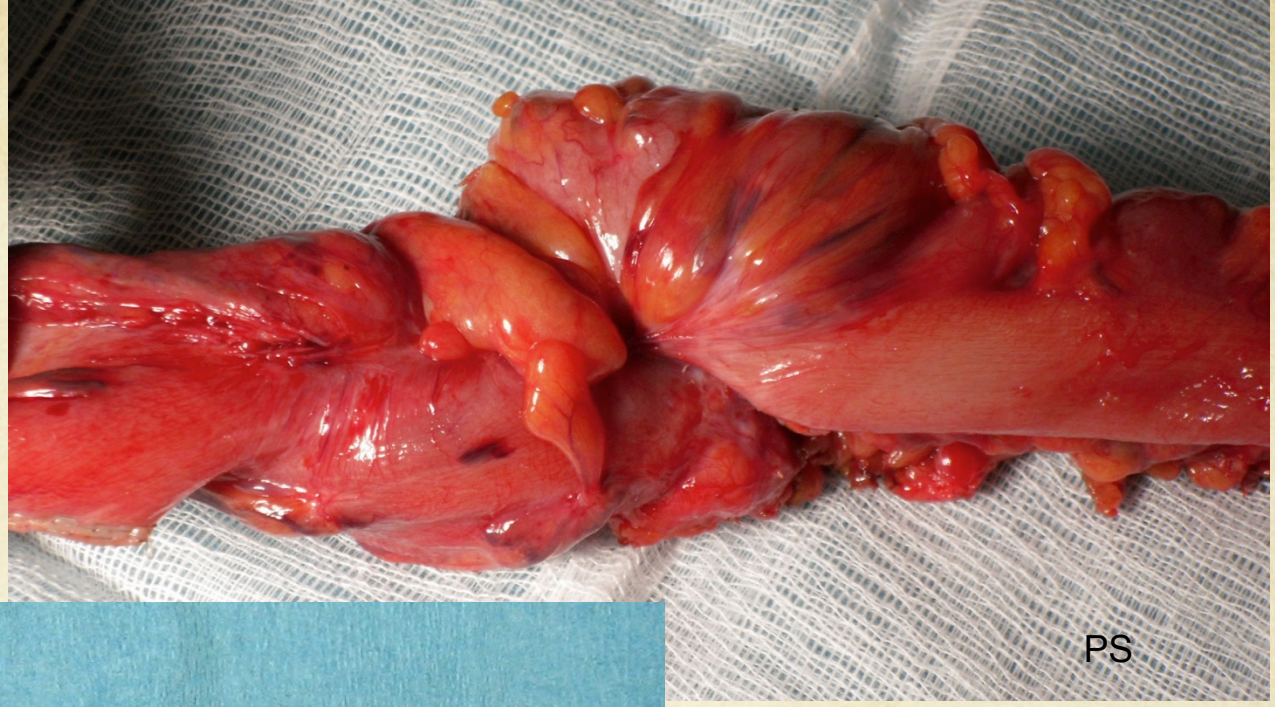

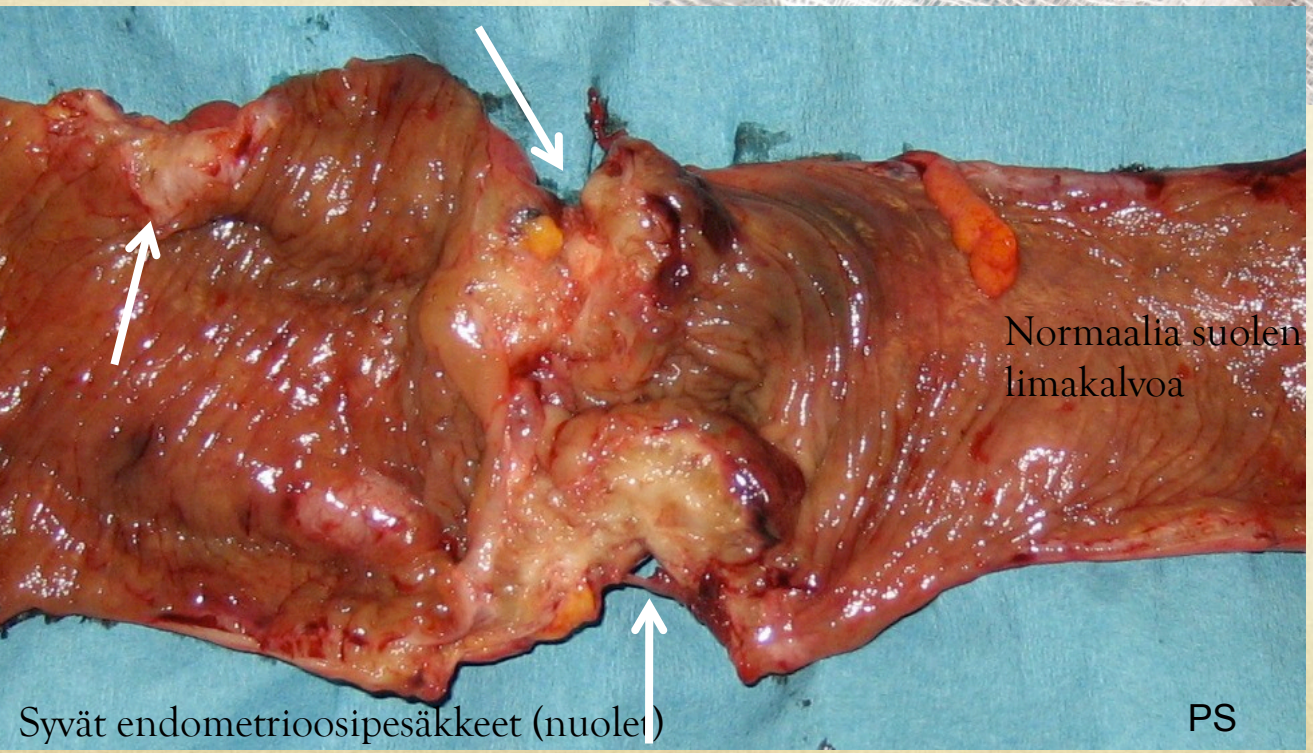

Rektovaginaalinen (RVE) vai rektovaginaaliseptumin (RVSE) endometrioosi?

RVE

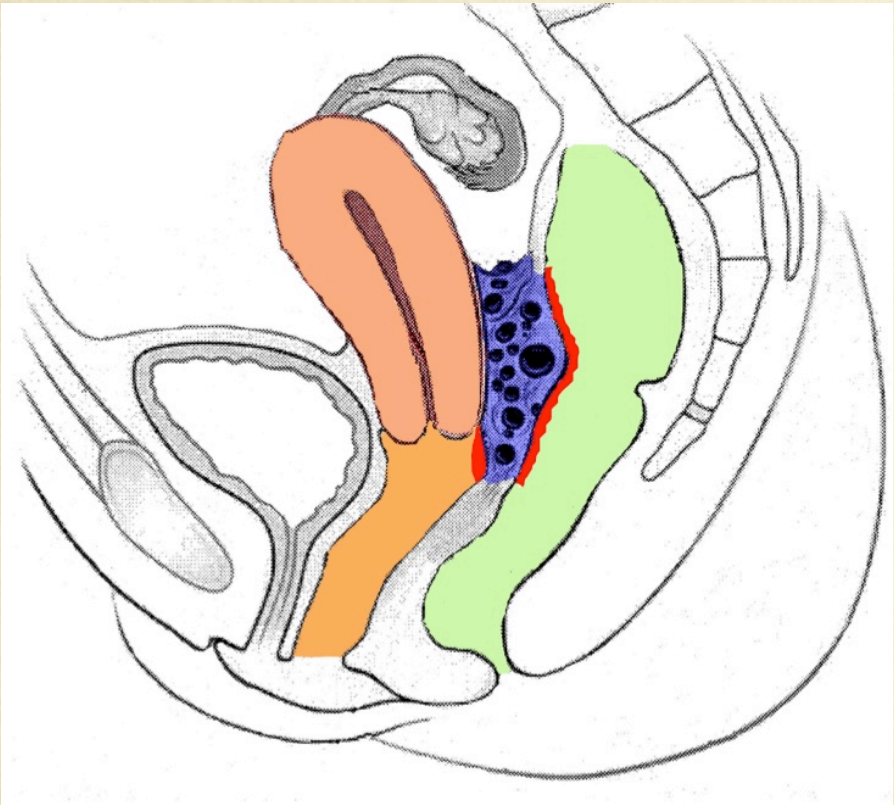

Figure 1. Sagittal section through the pelvis showing rectovaginal endometriosis.

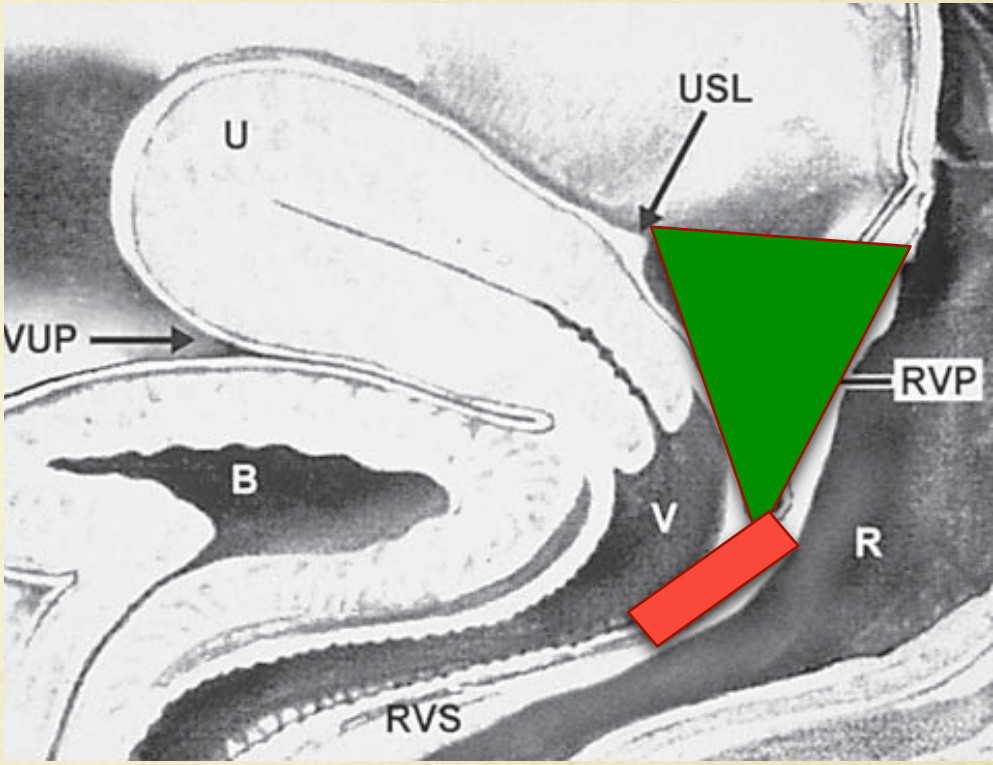

Fossa Douglasin pohja 1/3 vaginan pituudesta (vaihtelu 90-10 % vaginan pituudesta)

Spekulatutkimus – katso takafornix!

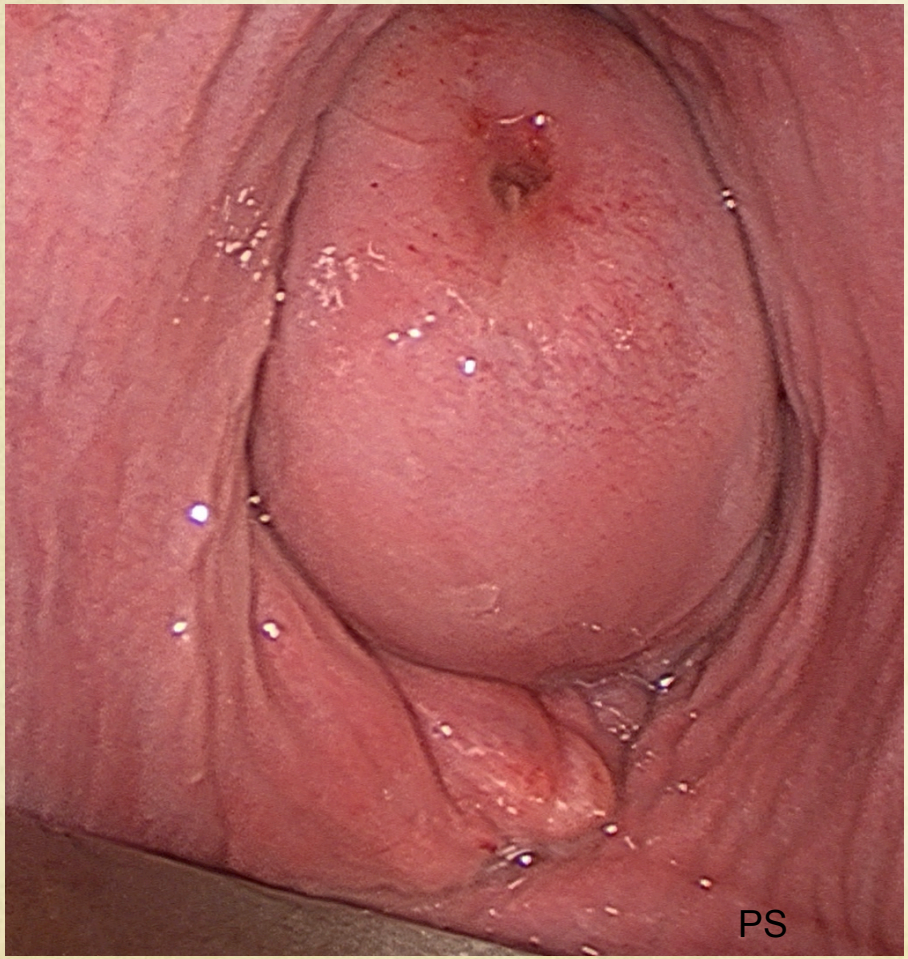

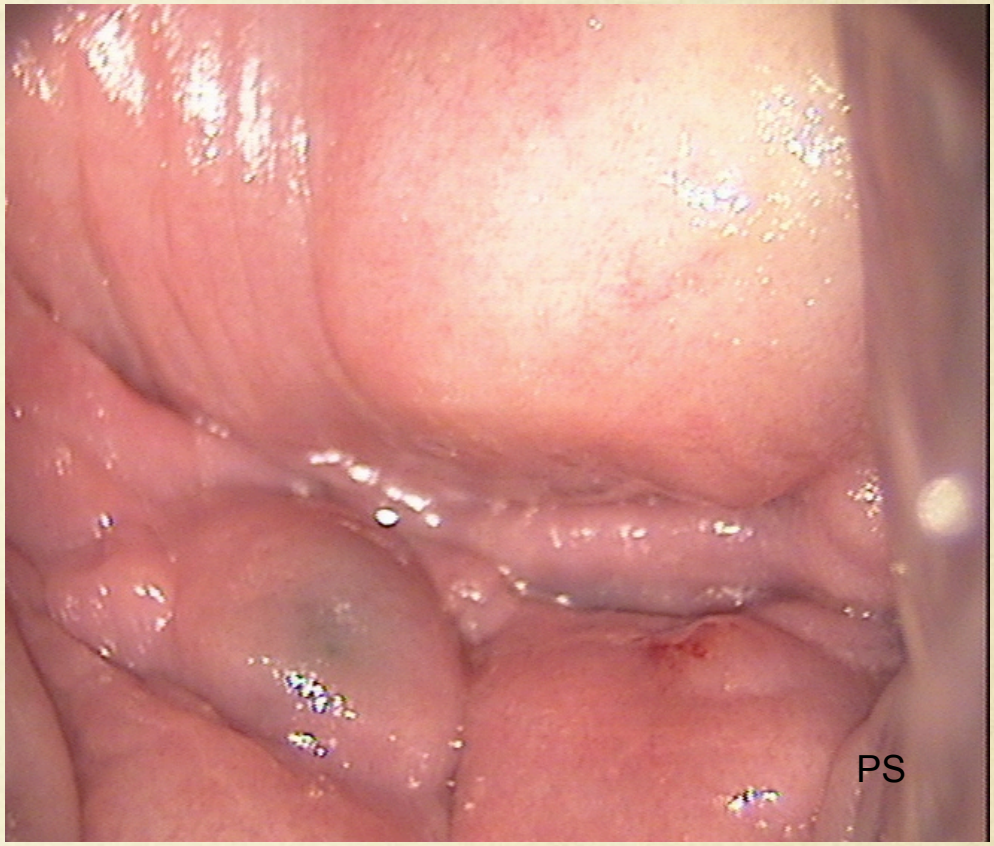

Virtsarakon endometrioosi

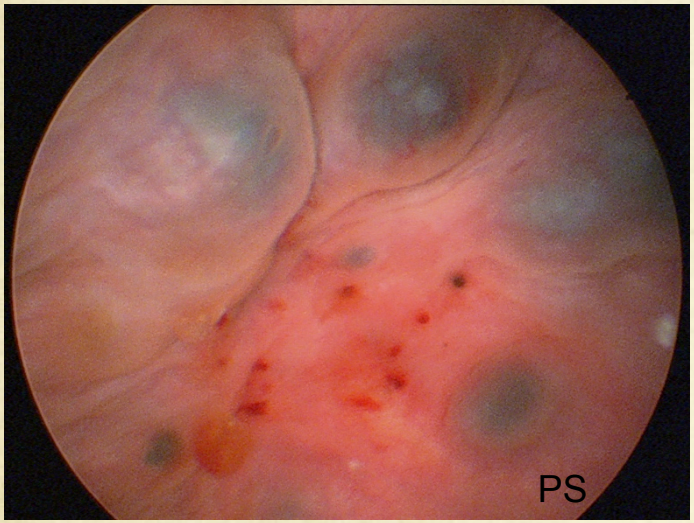

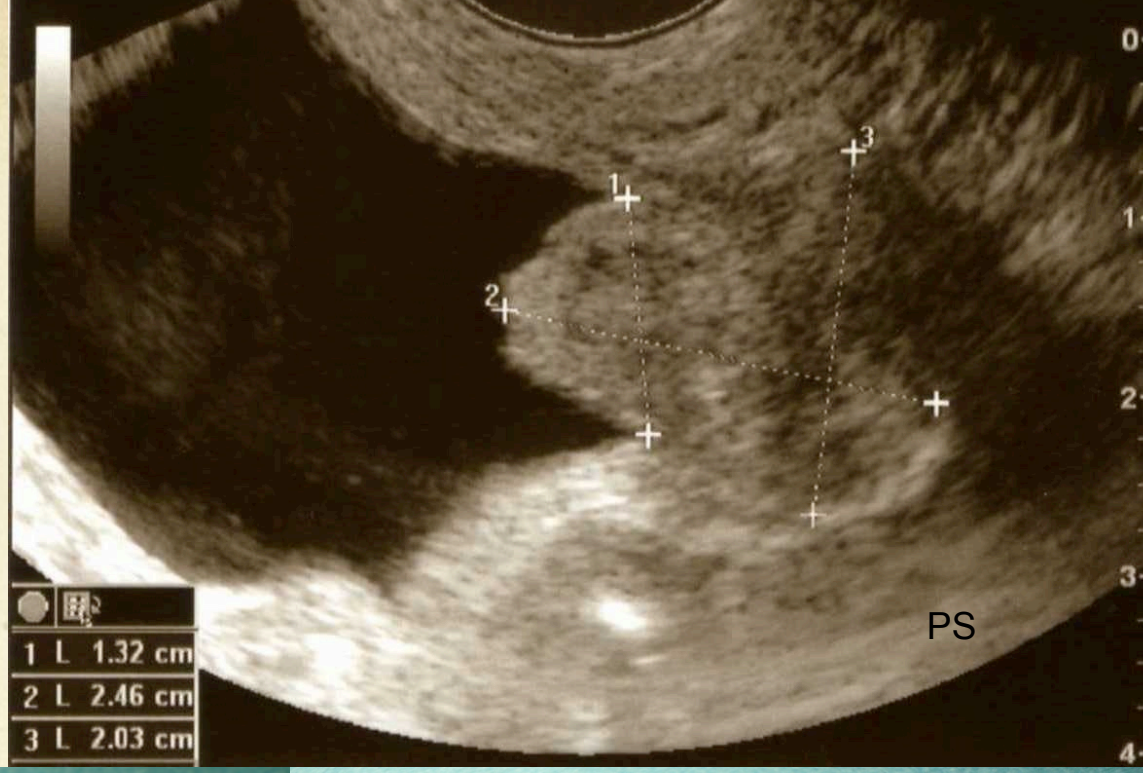

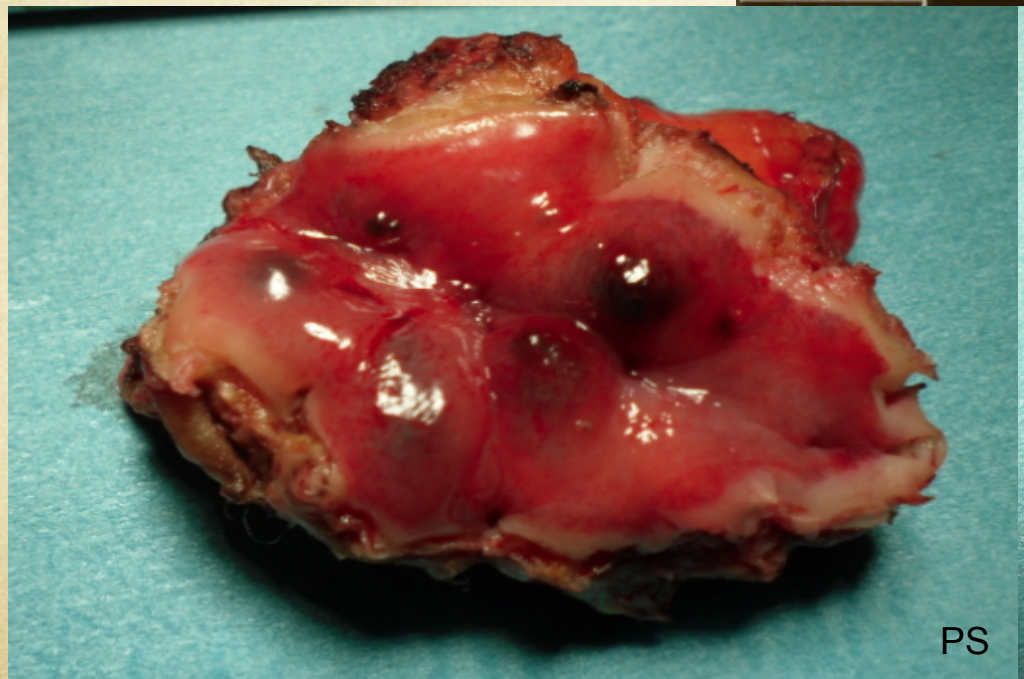

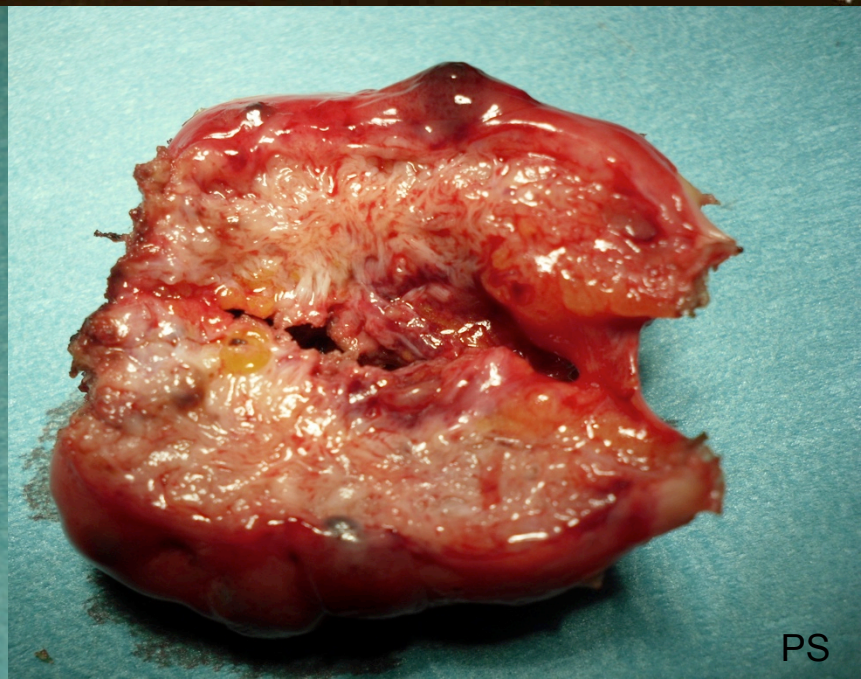

Katso endometrioosipotilaan munuaiset!!!

Hydronefroosi vasemmalla

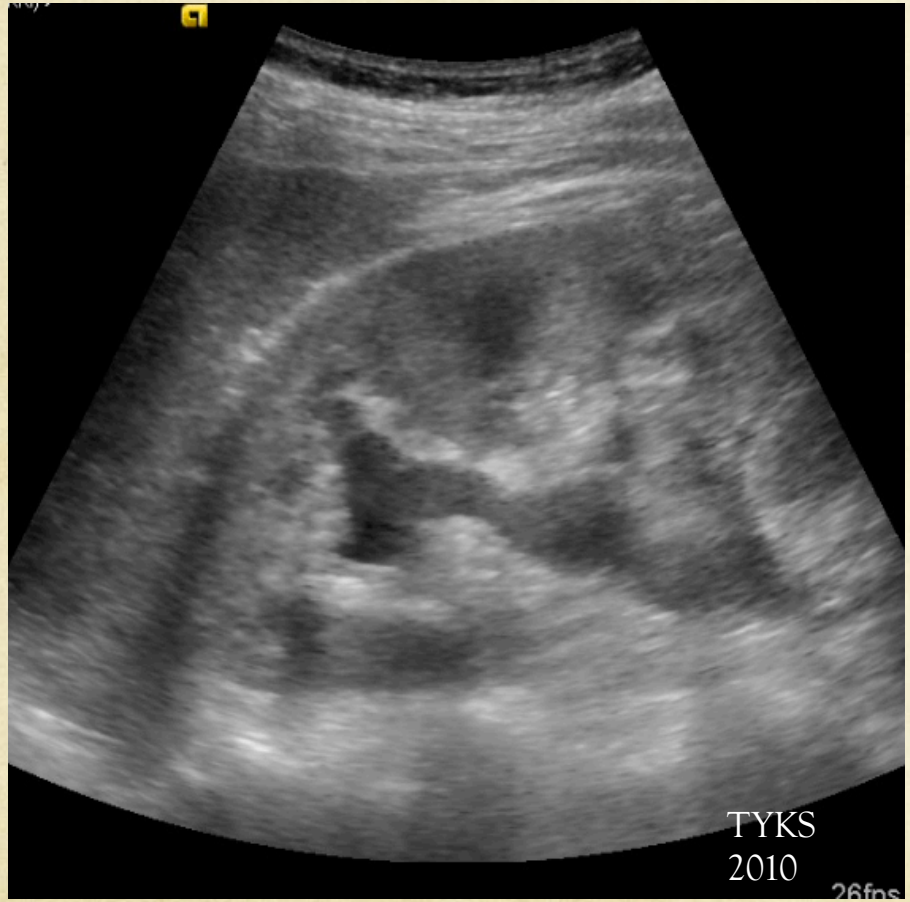

MRI:ssä ”kuollut” munuainen

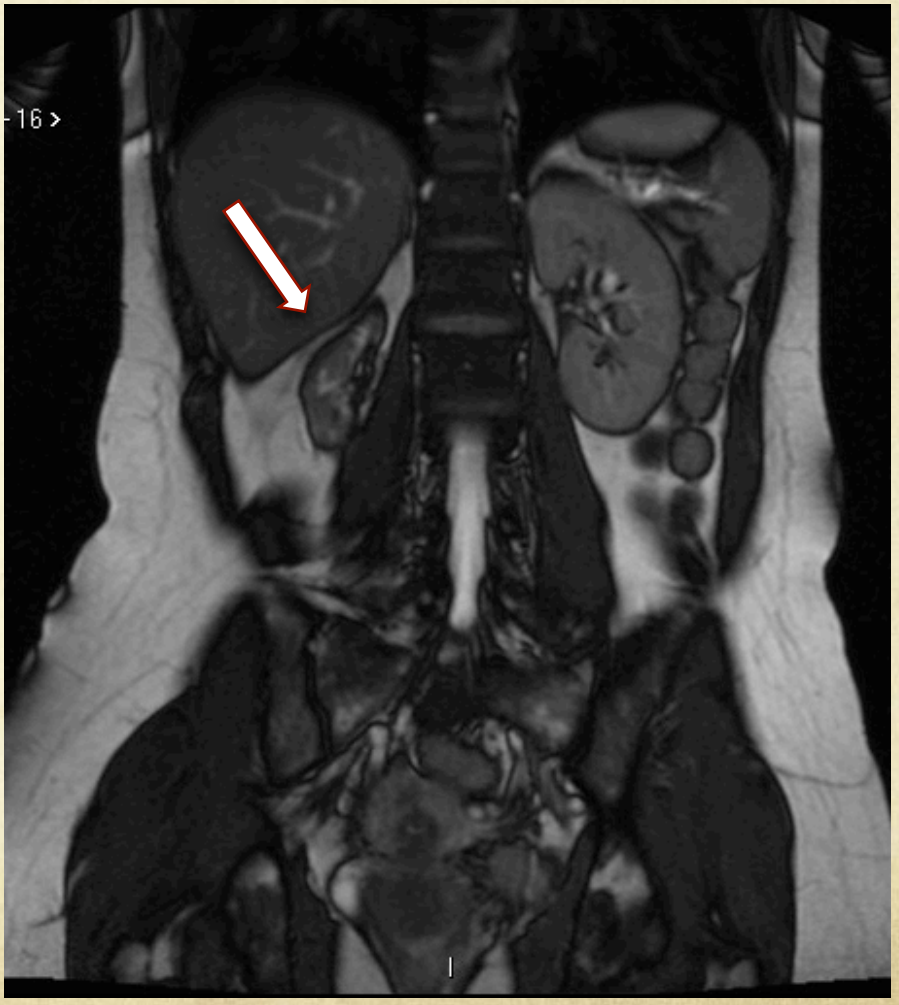

Milloin ja miksi leikataan?

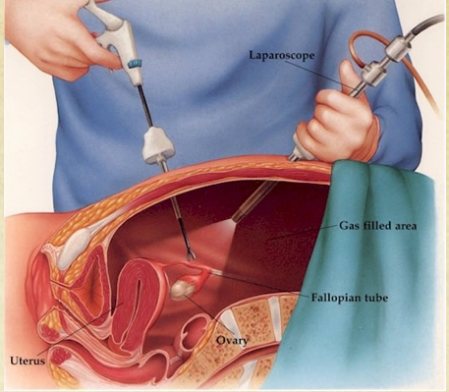

- Voimakkaat kivut lääkehoidosta huolimatta
- Kookkaat endometrioosikystat (>5-7cm?)
- Suolta tai virtsajohdinta ahtauttavat syvät pesäkkeet

YLEENSÄ LEIKKAUSINDIKAATIO ON VAIKEA KIPU

Leikkaushoidon tavoitteet

1. Kipuoireiden lievittäminen
   - Kaikkien pesäkkeiden poistaminen
     - Uusimisriskin minimoiminen
     - Ei aina mahdollista tai järkevää
       - Kaikki potilaat eivät halua esim. suoliresektiota
2. Anatomian normalisoiminen
3. Hedelmällisyyden säilyttäminen (tai parantaminen)
   - Oireet, ikä ja raskaustoive vaikuttavat
     - Säästävä kirurgia vai kohdun, ovarioiden ja endometrioosin poisto (radikaalileikkaus)
     - Sactojen poisto ennen IVF-hoitoa

EMDOMETRIOOSIKIRURGIAN PERIAATTEET

- TARKKA PREOPERATIIVINEN DIAGNOSTIIKKA
- LEIKKAUSLAAJUUDEN SUUNNITTELU JA POTILAAN INFORMOINTI
  - Onko syvää tautia
  - Ensimmäinen leikkaus on paras leikkaus
- MONIAMMATILLINEN TIIMI, RIITTÄVÄ SALIAIKA JA OIKEAT VÄLINEET
- LEIKKAUSHOIDON KESKITTÄMINEN
  - Riittävä potilasmäärä, opetus, tutkimus
  - Moniammatillinen tiimi

Leikkauksen alussa

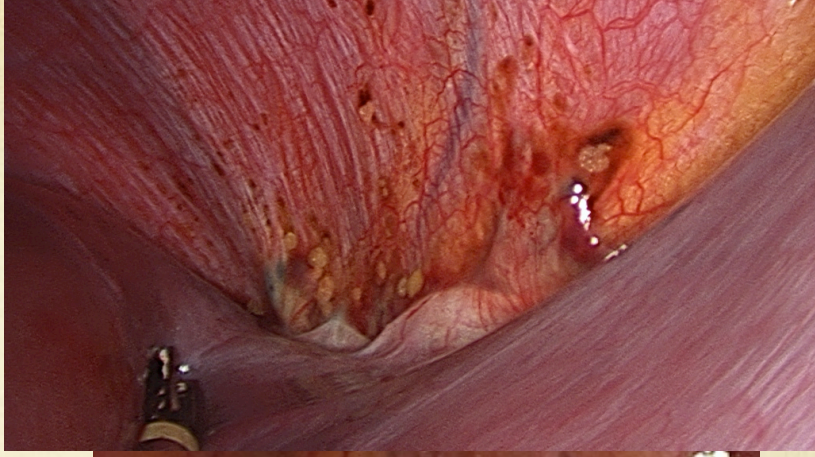

SYSTEMAATTINEN STATUS

- Ylävatsa
  - Palleaendometrioosi
- Suolisto
  - Appendix ja cecum
  - Sigma ja rectosigma
- Rakkoliuska
- Kohtu ja adneksit
- Sisätutkimus
  - palpoi sacrot ja fD

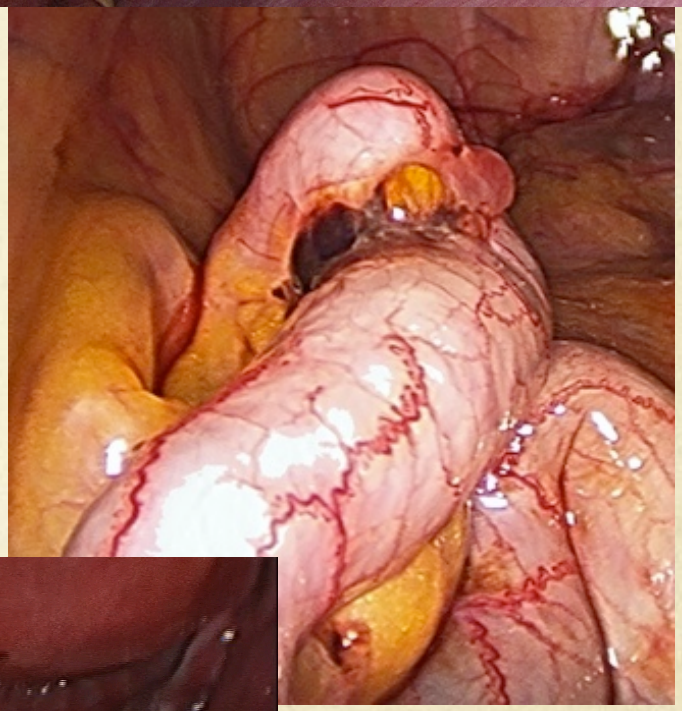

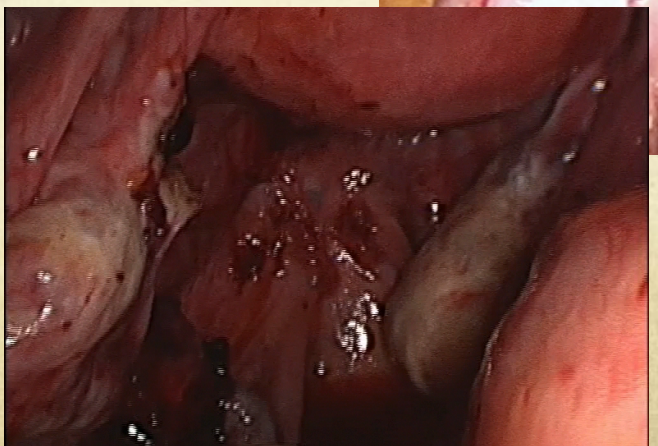

Pieni syvä sigman pesäke

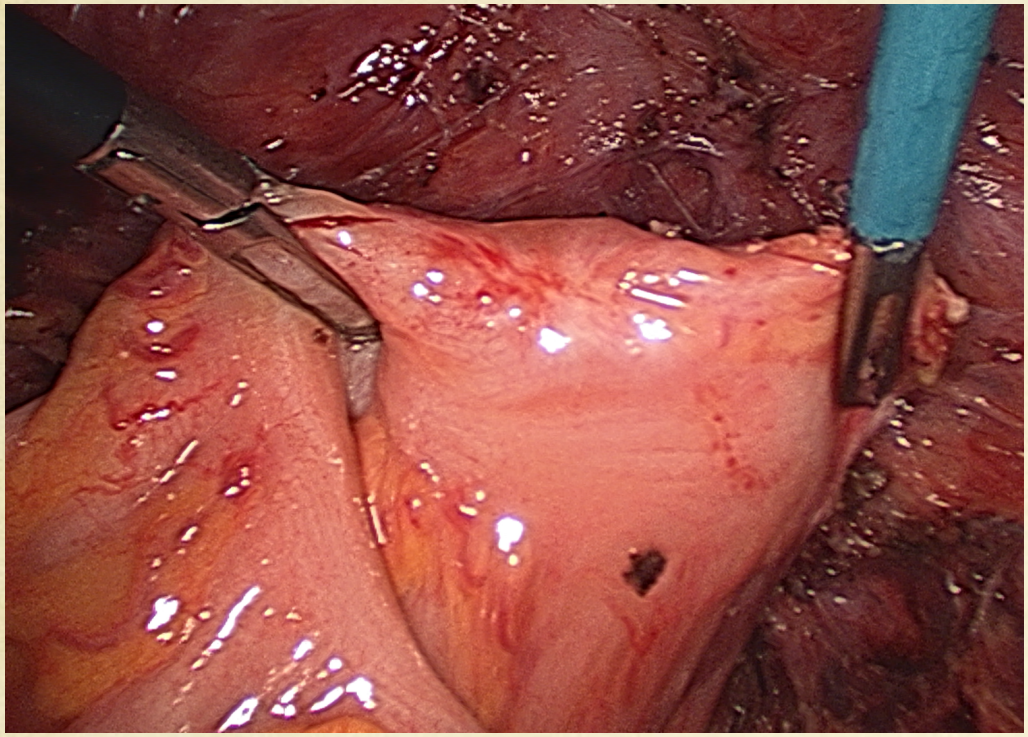

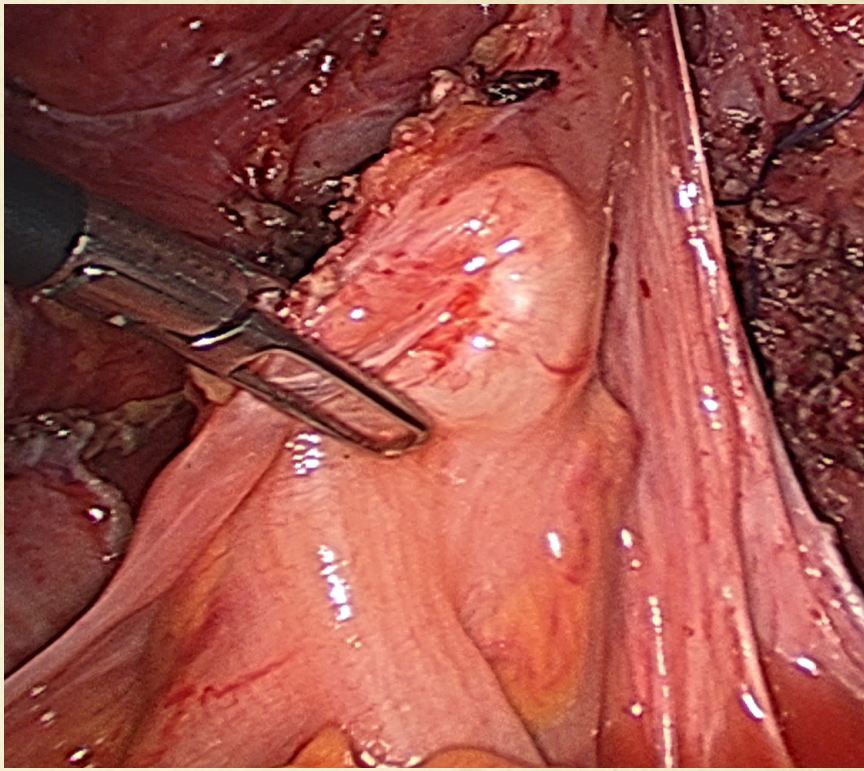

Vatsakalvon endometrioosia voi <u>resekoida</u> tai polttaa

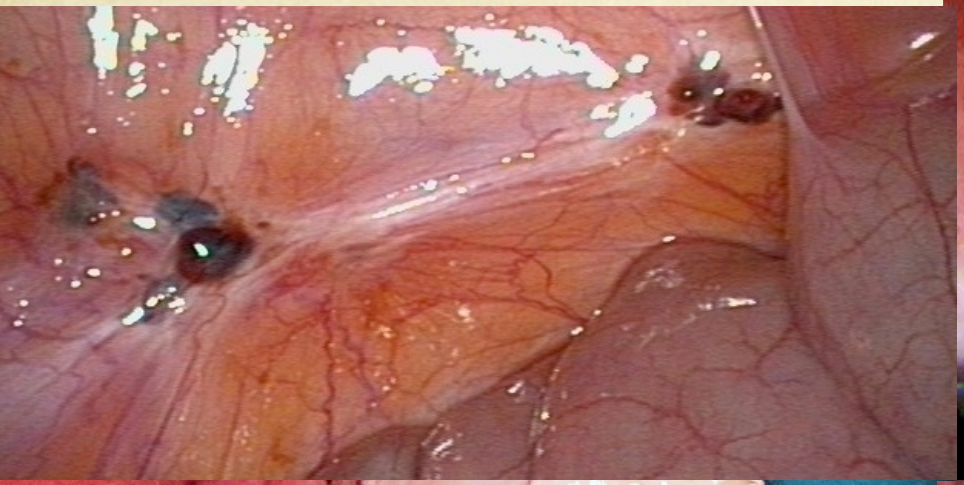

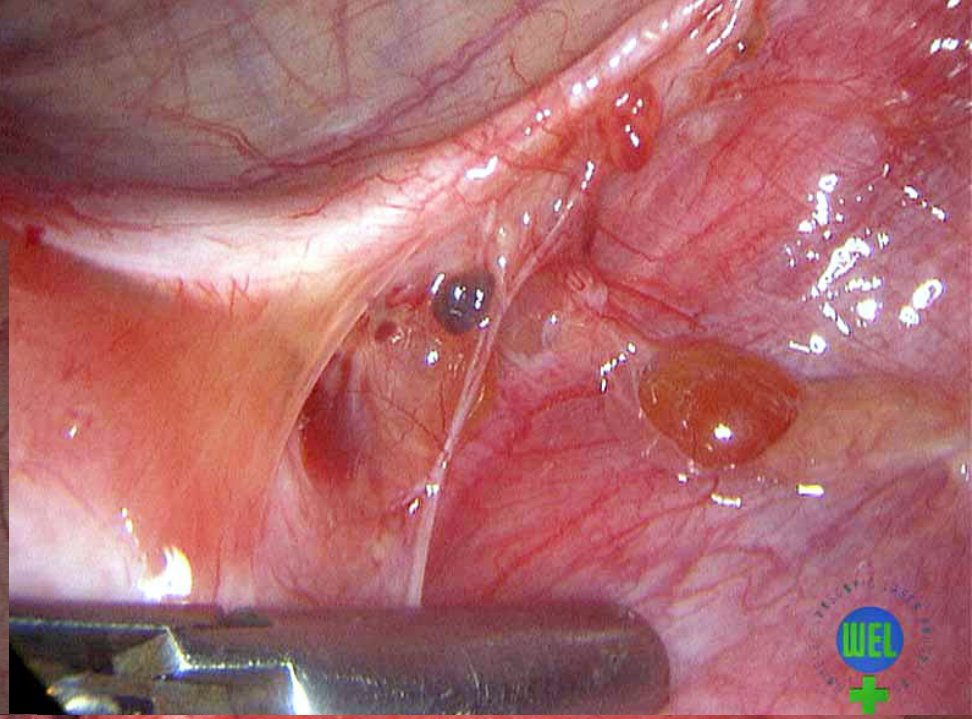

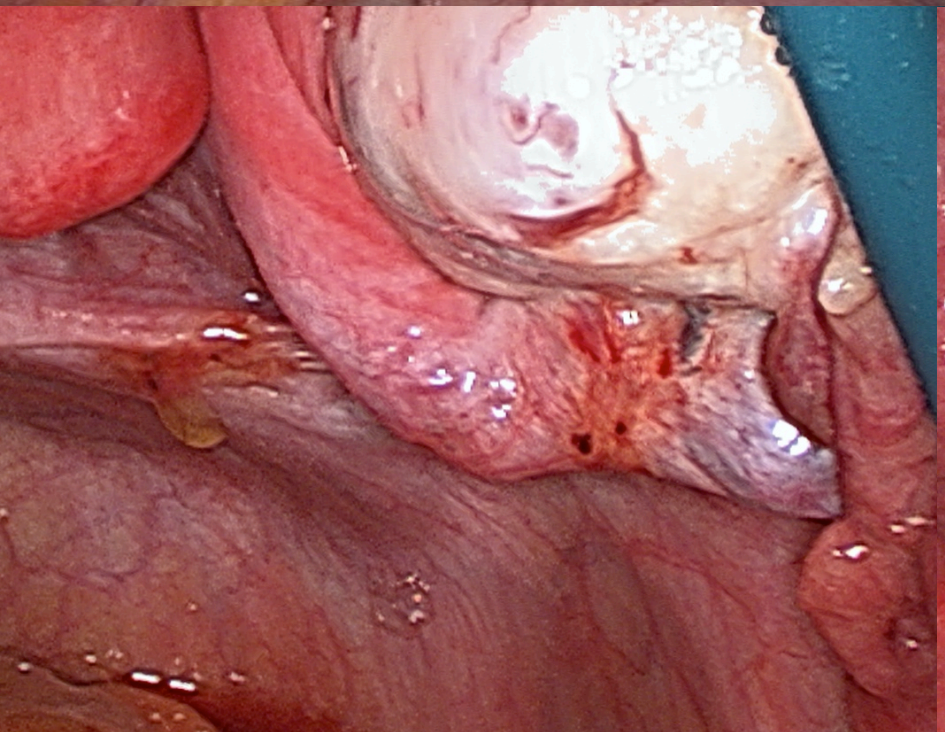

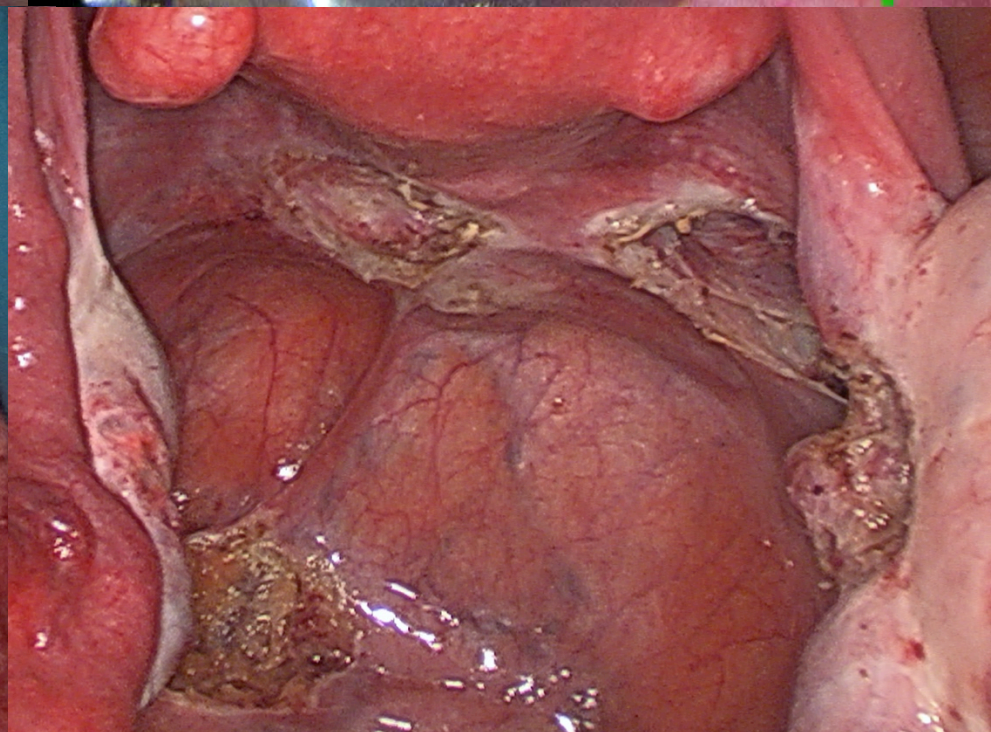

Sakrouterinaligamentin (USL) syvä pesäke

- Aiheuttavat hankalia kipuja
- Vaikeampi todeta UÄ:llä

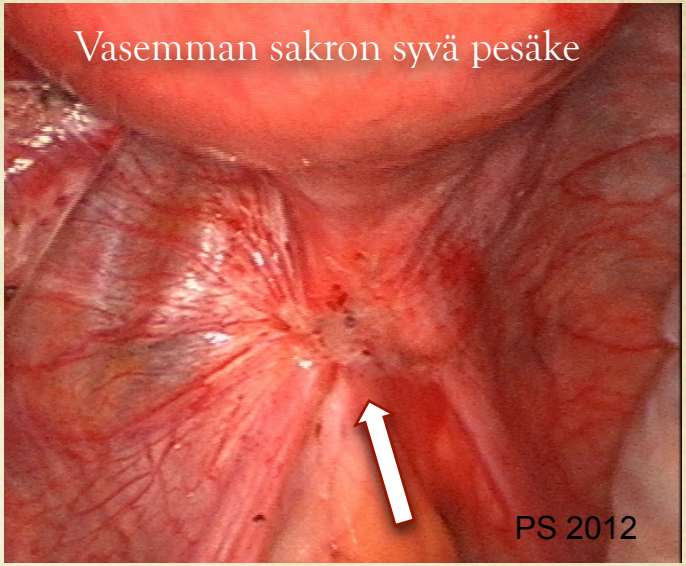

VAIKEAA KIRURGIAA

- Suoli usein kiinni
- Ureter usein kiinni
  - Ureterolyysi tarpeen 73%:lla
    Chapron 1999
- Hypogastriset hermot lähellä
- Kohdun verisuonet lähellä

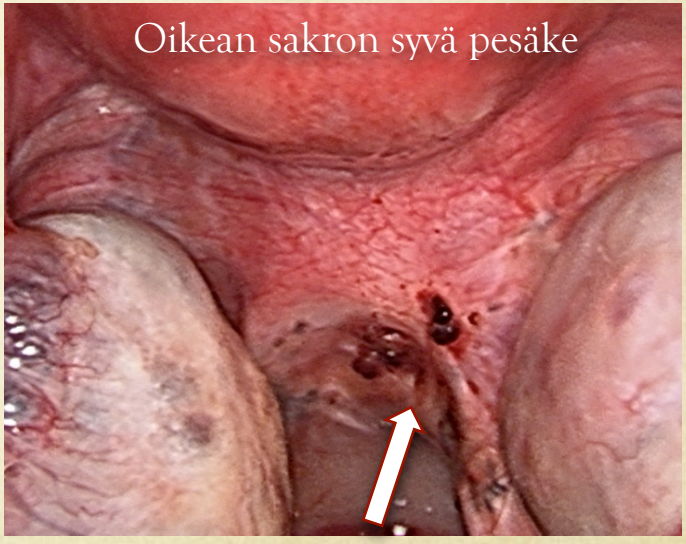

Kiinnikkeet tekevät leikkaamisesta haastavaa

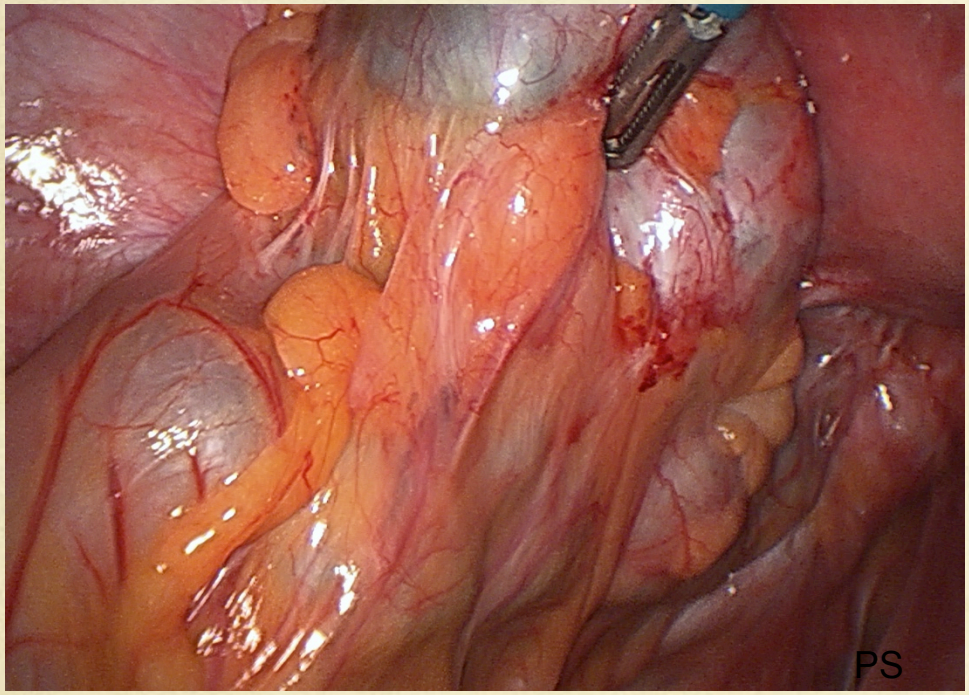

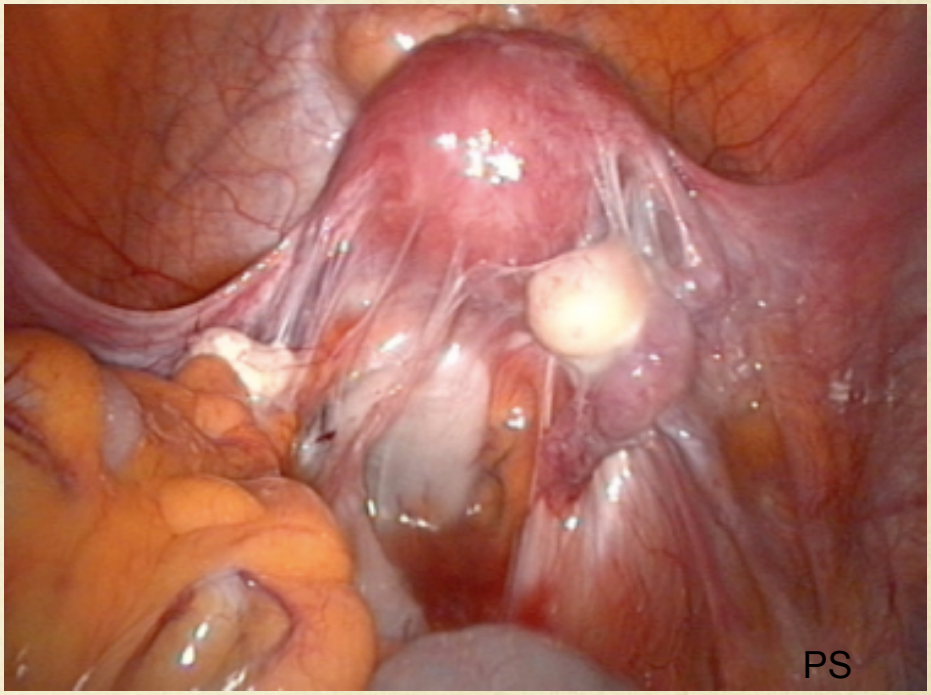

Rektumin pesäkkeen säästävä poisto (<2cm) ”Shaving” tai discoidi resektio

- **Shaving**: pesäke kuoritaan rectumin pinnalta
- **Discoidi resektio**: suolen pesäke mobilisoidaan ja ”haukataan” pois pala etuseinämää rektumin kautta rengassulkuinstrumentilla
- Edut:
  - Suolen anatomia säilyy
  - Voidaan uusia
- Haitat:
  - Radikaliteetti?

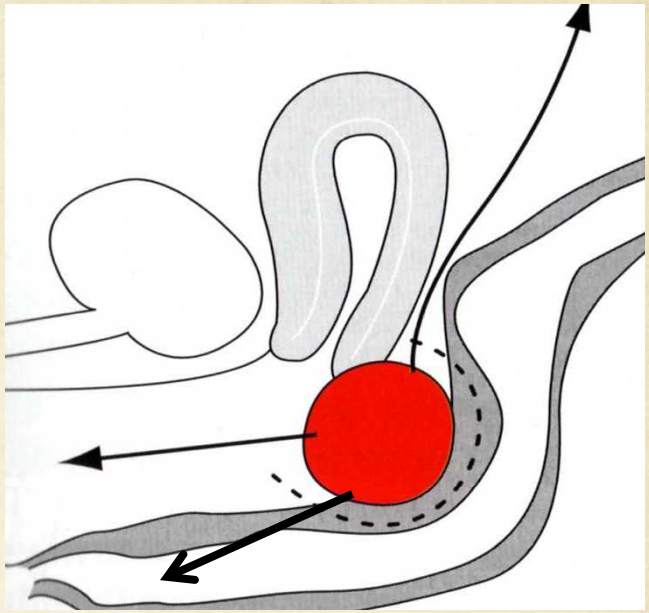

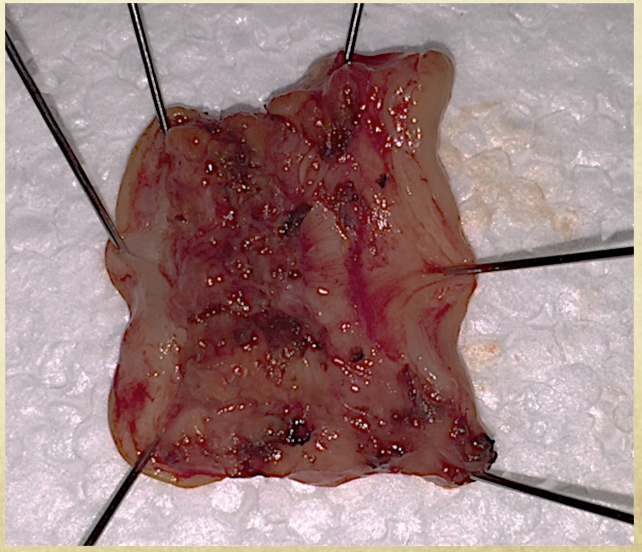

Rektumin pesäkkeen radikaali poisto
Anteriorinen resektio

- Sairas suolen osa poistetaan kokonaan
  - Mesorektum säästetään
- Edut:
  - Hyvä radikaliteetti
- Haitat:
  - Anatomia muuttuu
  - Toiminnallisia suolioireita
  - Komplikaatioriski merkittävä
  - Uusintaleikkaukset vaikeita

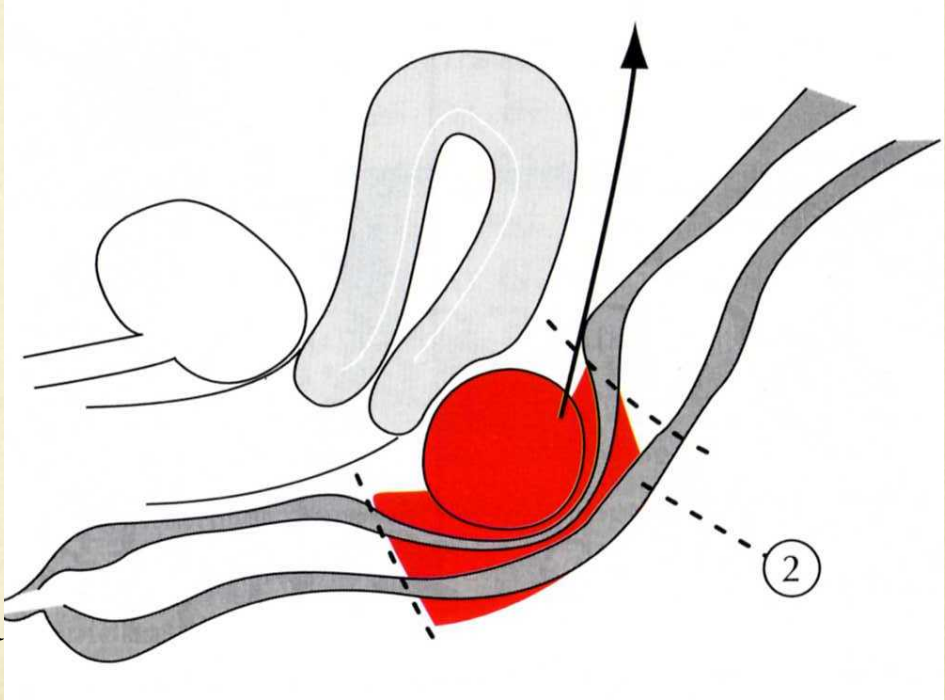

Anteriorinen resektio

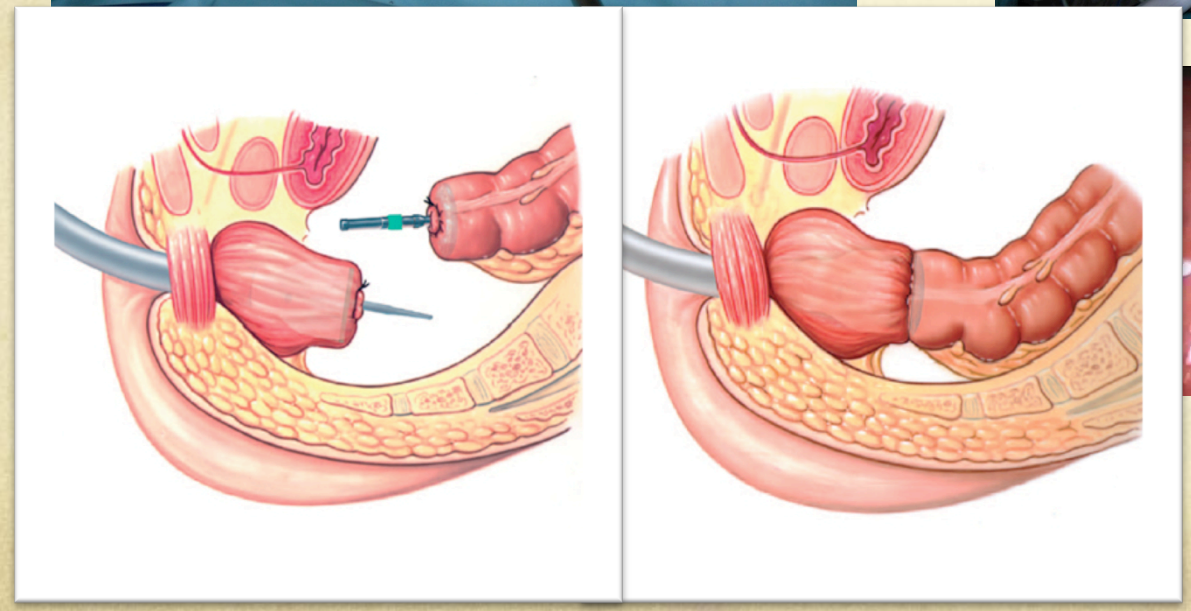

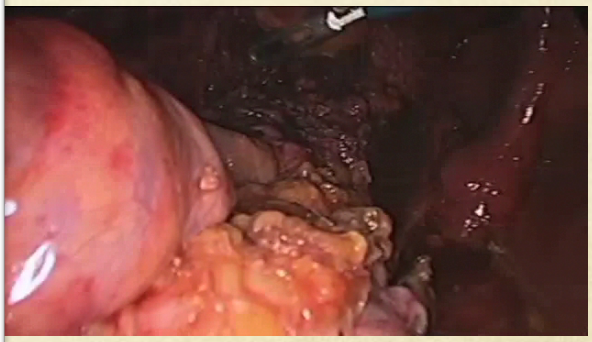

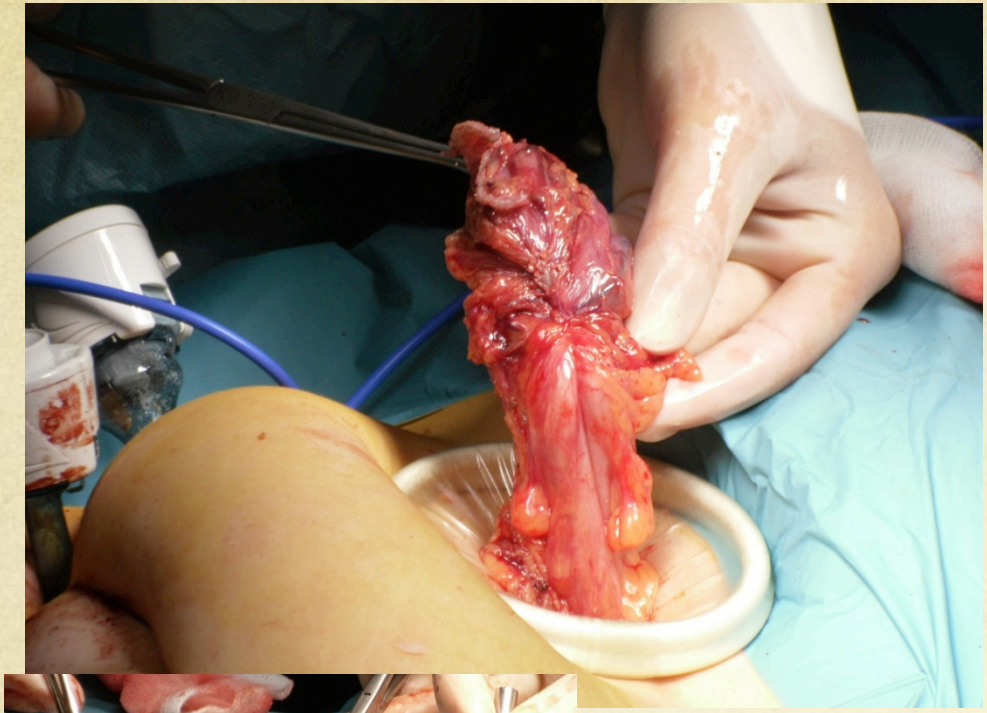

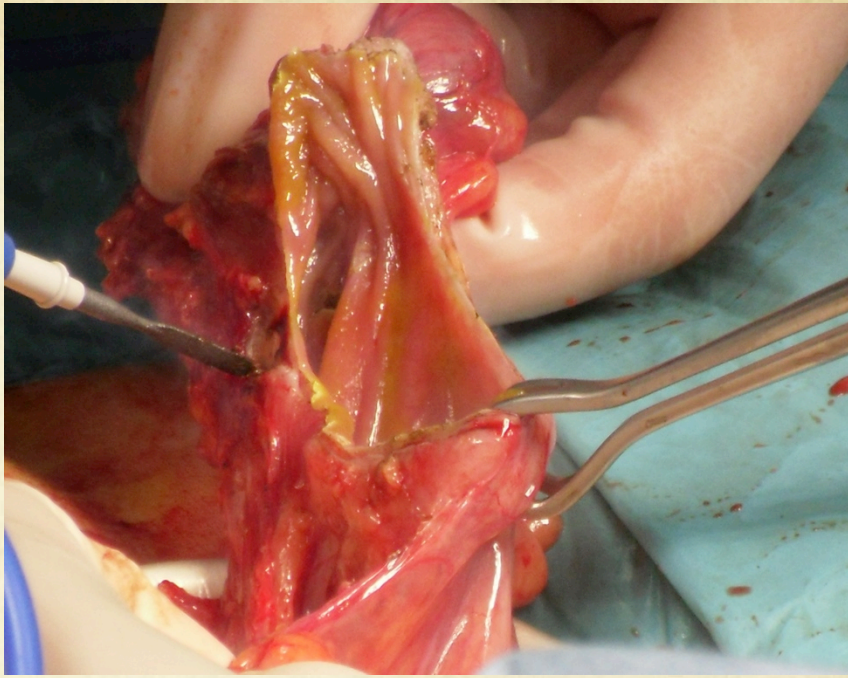

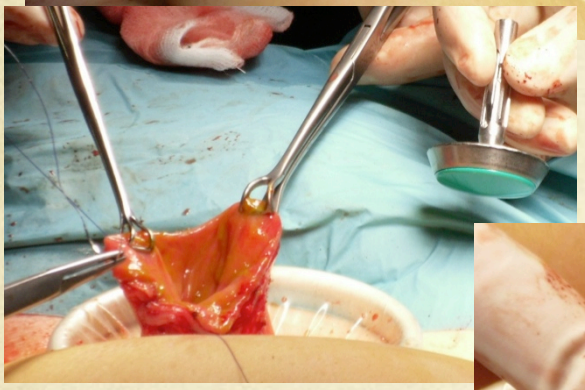

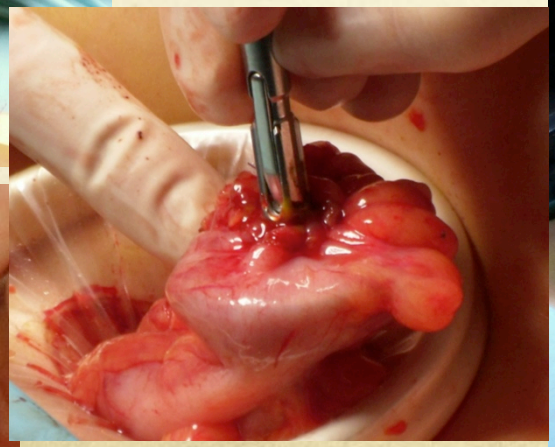

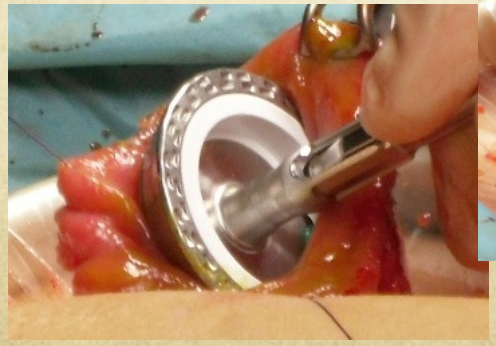

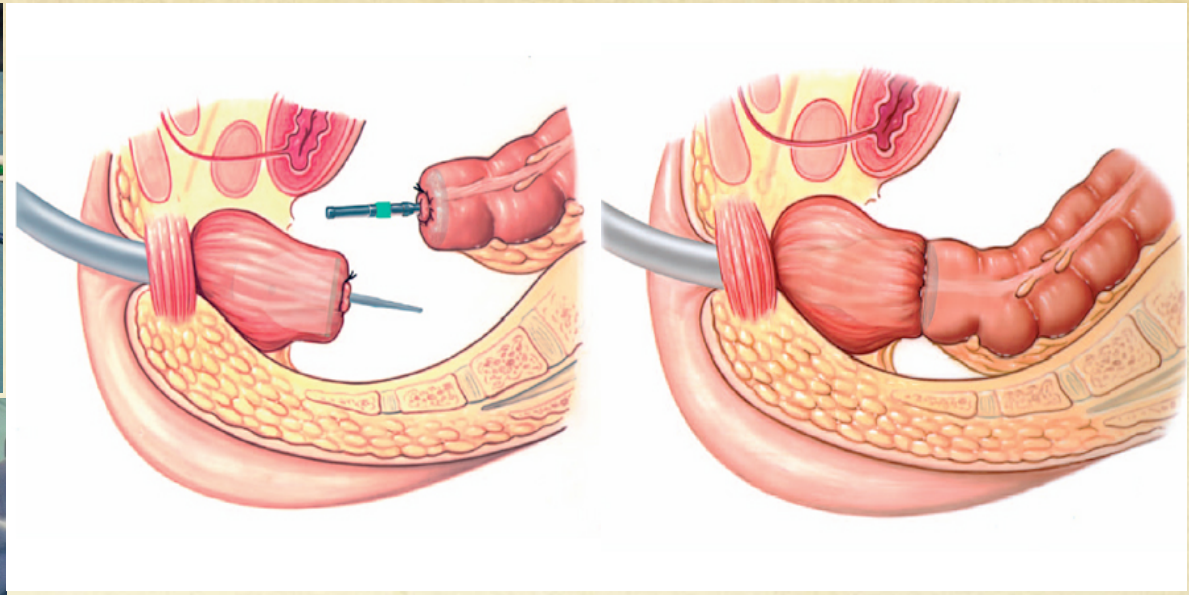

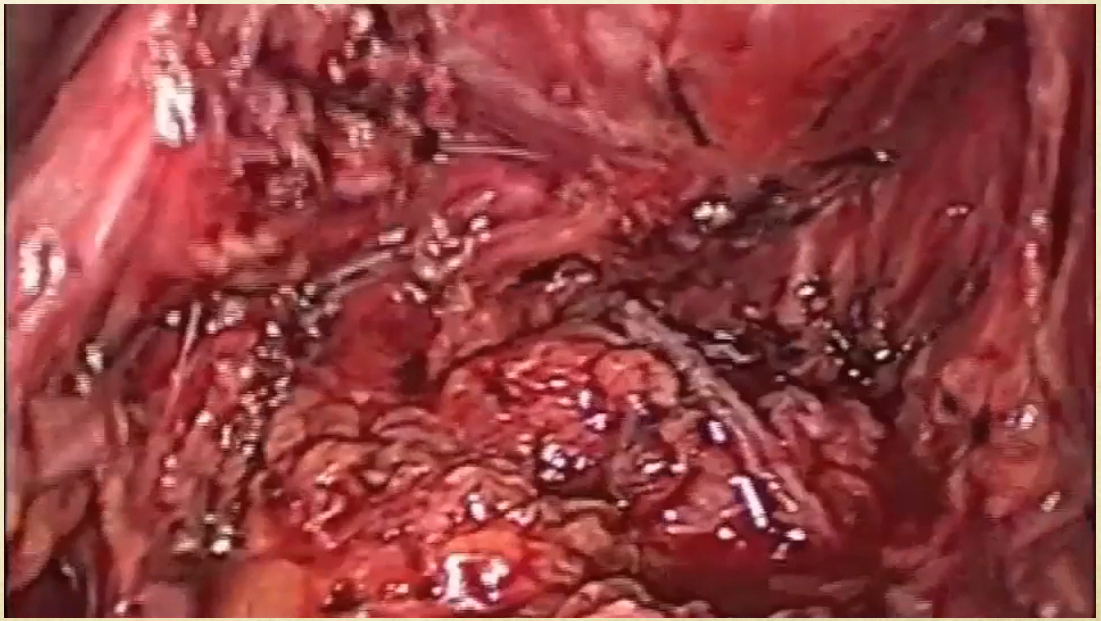

Joskus tarvitaan laparotomiaa

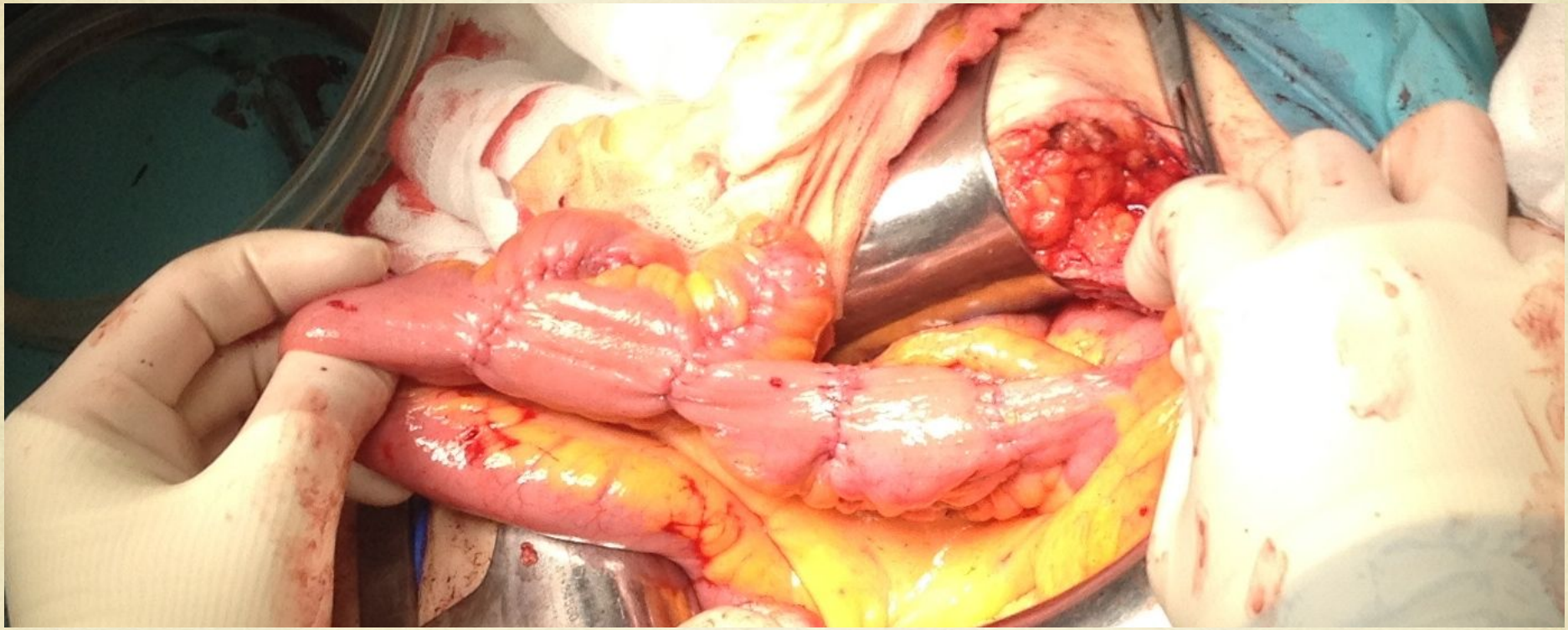

Rakkoresektio

PS

Rektovaginaalikirurgian komplikaatiot

Vercellini ym. 2009 review

Komplikaatio	Insidenssi (%)
Rakon toimintahäiriö	4 - 10
Rektovaginaalinen fisteli	2 - 10
Suolisauman legaasi	1 - 2
Pikkulantion absessi	1 - 2
Tilapäinen avanne	0,5 - 1,5
Uretervaurio leikkauksen aikana	0,5 - 1
Rektumsauman stenoosi	0,5 - 1

Rektovaginaalifisteli

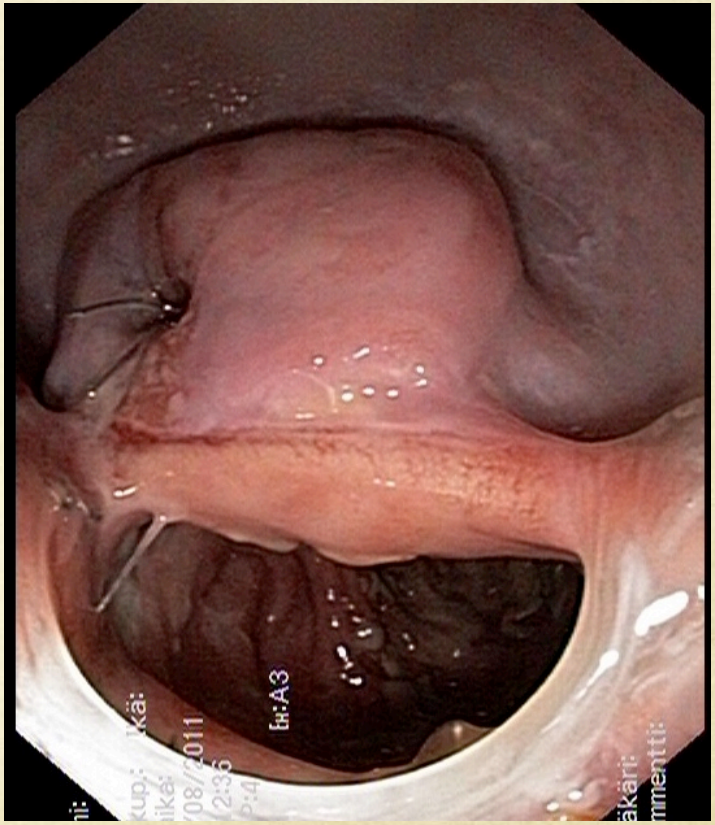

Tyksin endometrioosi-tiimi kiittää☺

Pia Suvitie, Kirsi Joronen ja Carita Edgren

Maija Lavonius ja Anu Carpelan