Hyvälaatuisten munasarjamuutosten kirurgia – kenelle?

EGO-päivät 31.10-1.11.2019

EL Maria Malminen,
TYKS, Naistenklinikka

- Ei sidonnaisuuksia

Munasarjamuutokset

- Normaali munasarjan koko
  - fertiili-iässä 3,5 x 2 x 1,5 cm
  - postmenopaussissa 1,5 x 0,7 x 0,5 cm
- Valtaosa munasarjamuutoksista on hyvänlaatuisia ja häviävät itsestään
  - Fertiili-iässä usein toiminnallisia kystia
  - Hormonikierukka aiheuttaa benignejä kystia
  - Yhdistelmäehkäisypillerit vähentävät kystia
  - Postmenopausaaliset simplex-kystat häviävät myös usein spontaanisti (Levine 2002, Modesitt 2003)

Onko benigni vai maligni muutos?

- Pre vs. postmenopausaalinen nainen? (Esipuberteetti-ikäinen?)
- Muutoksen koko?
- Muutoksen laatu: kystamuutos? sisärakenteita? kiinteää kudosta? verisuonitus?
- Askitesta?
- CA12-5 ja HE4? TATI?
  - Fertiili-ikäisellä CA12-5 voi olla koholla mm. endometrioosissa, raskauden aikana, infektion aikana
  - HE4 voi olla koholla munuaisten vajaatoiminnassa ja sydämen vajaatoiminnassa
- IOTA (RMI, ROMA)

IOTA - simple rules (herkkyys 0.93, tarkkuus 0.81)

B1 Unilocular

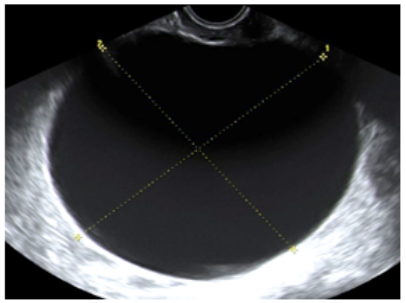

B2 Presence of solid components with largest diameter < 7 mm

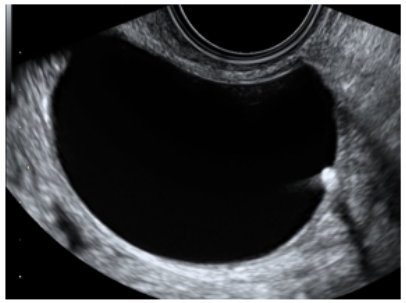

B3 Presence of acoustic shadows

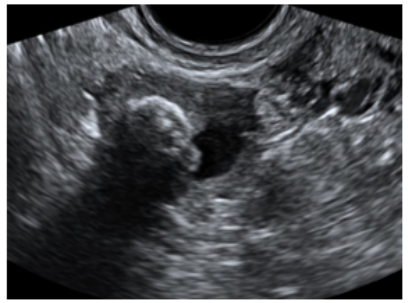

B4 Smooth multilocular tumor with largest diameter < 100 mm

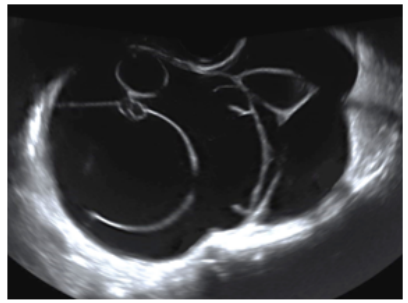

B5 No blood flow (color score 1)

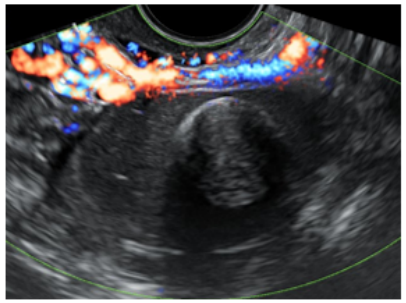

M1 Irregular solid tumor

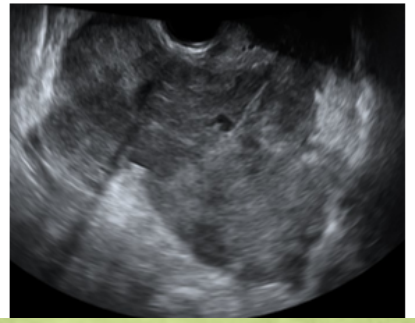

M2 Presence of ascites

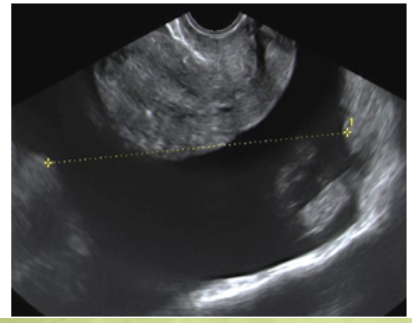

M3 At least 4 papillary structures

M4 Irregular multilocular-solid tumor with largest diameter ≥ 100 mm

M5 Very strong blood flow (color score 4)

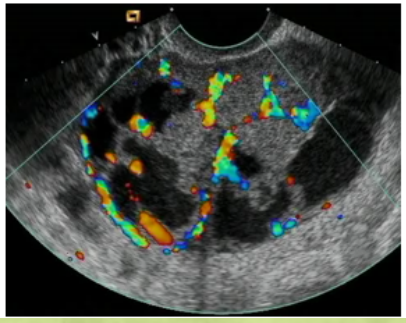

IOTA - adnex model calculator

https://www.iotagroup.org/sites/default/files/adnexmodel/IOTA%20-%20ADNEX%20model.html

1) Age of the patient at examination (years)
2) Oncology center (referral center for gyn-oncol)?
3) Maximal diameter of the lesion (mm)
4) Maximal diameter of the largest solid part (mm)
5) More than 10 locules?
6) Number of papillations (papillary projections)
7) Acoustic shadows present?
8) Ascites (fluid outside pelvis) present?
9) Serum CA-125 (U/ml)

- Herkkyys 0,92, tarkkuus 0,83

Benigni muutos – kenelle leikkaus?

- Onko oireita – kipua, painontunnetta? -> Oireiset muutokset poistetaan (torsio?)
- Muutoksen koko?
- Onko seurannassa kasvua?
- Leikkausriskit?
- Vaikutus munasarjareserviin/fertiliteettiin?
- Munasarjan poiston vaikutus muuhun terveyteen?
  - Toispuoleinen munasarjanpoisto aikaistaa menopaussia 1,1-1,8v (Parker 2017, Bjelland 2014)
  - Endometriooman bilateraalinen enukleaatio alentaa menopaussi-ikää ~ 10v (Coccia 2011)
  - < 55-vuotiaana kohdunpoiston yhteydessä tehty munasarjojen poisto lisää kuoleman riskiä 8,6% 80 ikävuoteen mennessä (Parker 2005)
  - Vielä > 60-vuotiaana munasarjojen poisto tuplaa lonkkamurtumaan kuolemisen riskin (Kritz-Silverstein 2004)

Simplex-kysta

- Sisäkaiuton, ohutseinäinen, 1-lokeroinen
- Esiintyvyys fertiili-iässä 35 %, postmenopaussissa 15-18 % (Hartge 2000, Modesitt 2003, Pavlik 2013)
- Kystan koko ei suoraan korreloi maligniteettiriskiin, mutta yli 10 cm kystista jopa 13 % on maligneja (Ghezzi 2008)

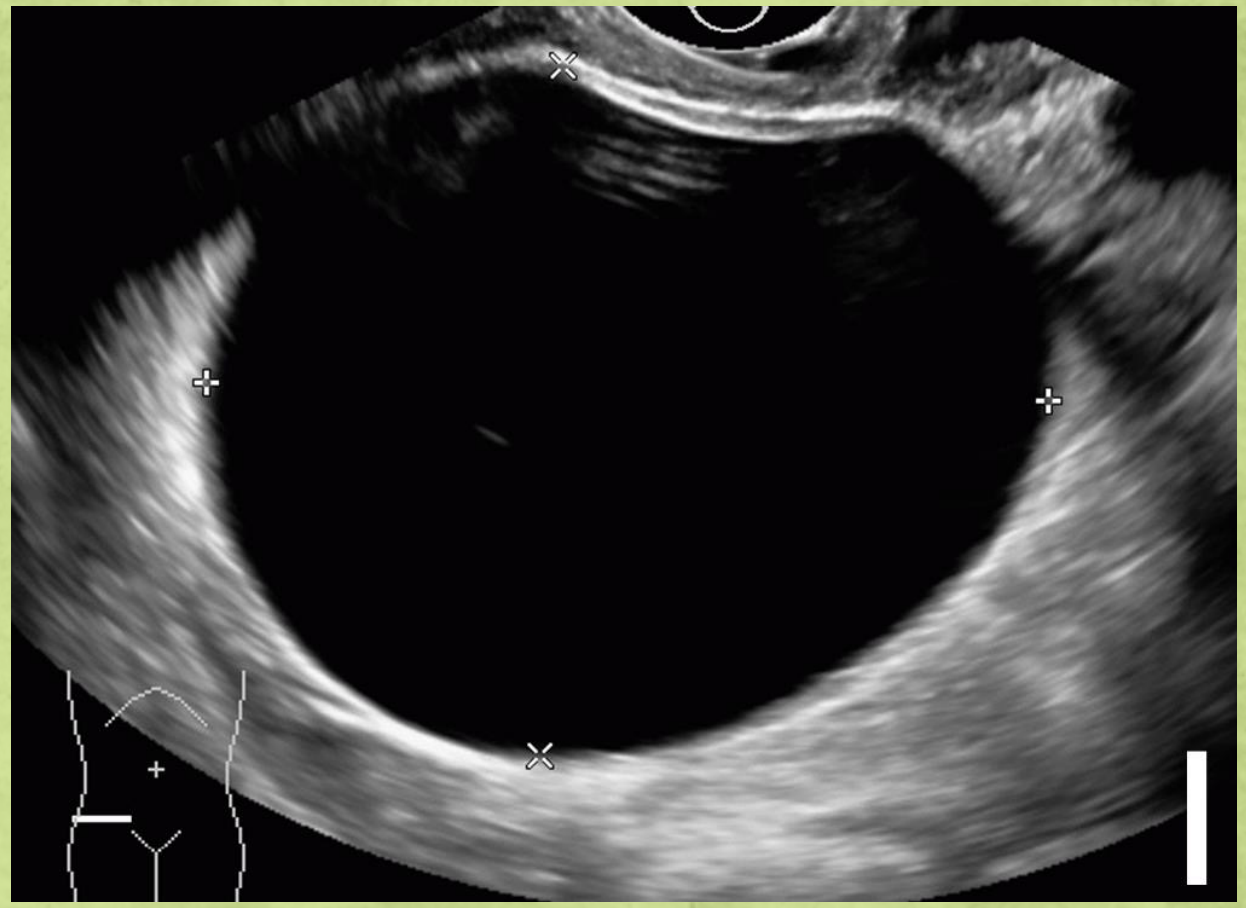

Simplex-kysta: seuranta vai leikkaus?

- Saktosalpinx, parovariaali- ja paratubaarikystat seurataan saman ohjeen mukaan
- **Premenopaussi**
  - Ei merkkiainemäärityksiä (CA12-5, HE4) rutiininomaisesti
  - < 5 cm -> Ei seurantaa
  - 5 – 10 cm -> UÄ 4 kk kuluttua. Jos ei kasvua, seuranta loppuu
  - > 10 cm -> Leikkausharkinta/lisäkuvantaminen
- **Peri/postmenopaussi**
  - < 3 cm -> Ei seurantaa, ei merkkiaineita
  - 3 – 7 cm -> UÄ + CA12-5 + HE4 4 kk kuluttua. Jos ei kasvua, UÄ + markkerit 12 kk kuluttua toteamisesta. Seuranta loppuu
  - > 7 cm -> Leikkausharkinta/lisäkuvantaminen
- Jos muutos seurannassa kasvaa merkittävästi tai merkkiaineet koholla -> operaatioharkinta

Hemorrhaginen kysta

- Verkkomainen rakenne, ei verisuonia, sisältö hyllyy tönittäessä
- **Premenopaussissa** paranevat usein itsestään
  - Seuranta tai leikkaus kuten simplex-kystissa
- **Postmenopaussissa** yksilöllinen harkinta

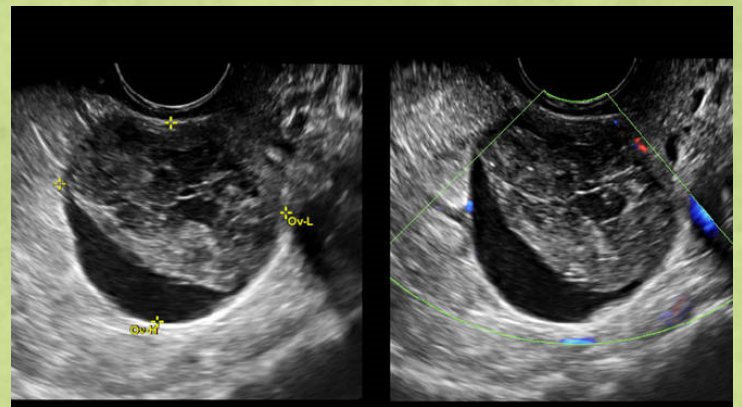

Complex hemorrhagic cyst with fluid level and hyperechoic clot with concave margins (surgical pathology = hemorrhagic corpus luteum)

Sactosalpingx

- Kärrynpyöräkuvioitus = epätäydellinen väliseinä, pitkänomainen muoto anturia kääntämällä?
- Uuden löydöksen seuranta tai leikkaus kuten simplex-kystalla
- Miksi sactosalpinx on muodostunut? Voi olla kiinnikkeitä
- Lapsettomuus potilailla herkästi poistetaan tai ainakin klipsataan

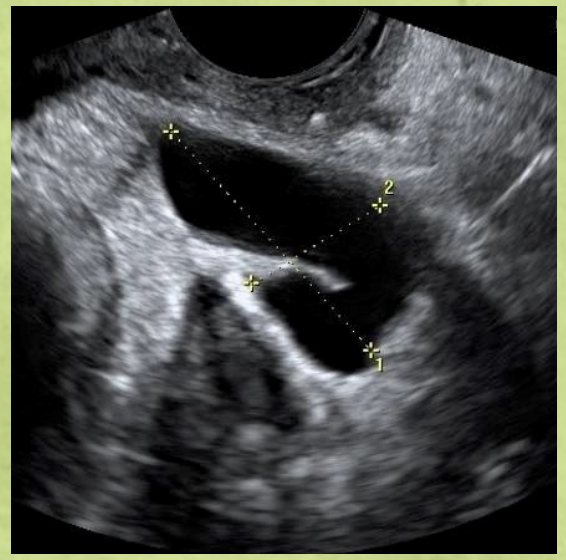

Dermoidi

- Yleisin nuorten ovariotuumori, 10 – 20 % kaikista benigneistä ovariotuumoreista (Koonings 1989)
- Kasvutaipumus ad 1,8 mm/vuosi (Caspi 1997)
- Pieni malignisoitumistaipumus yleensä iäkkäämmillä 1-2 %, korreloi potilaan ikään ja tuumorin koon kasvuun. Yleensä levyepiteelikasvain SCC. (Hackethal 2004, Dos Santos 2007)
- Nuorten epäkypsät teratoomat yleensä hyvin kookkaita > 10 cm

Dermoidi

- Dermoid plug eli Rokitanskyn nodus

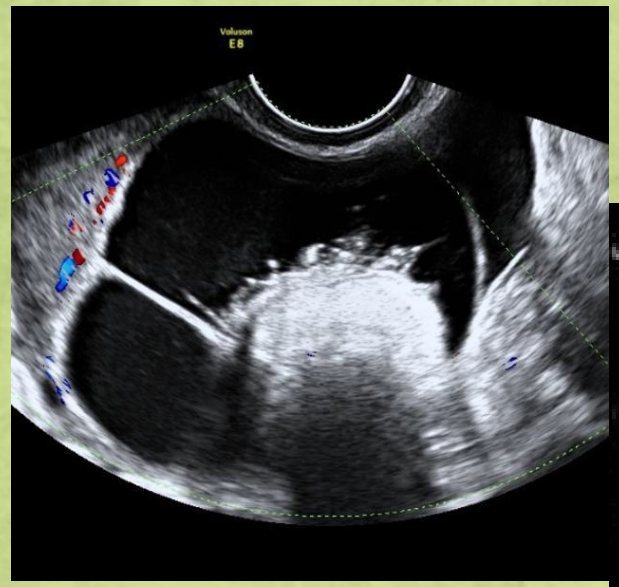

- Neste-rasva-rajapinta

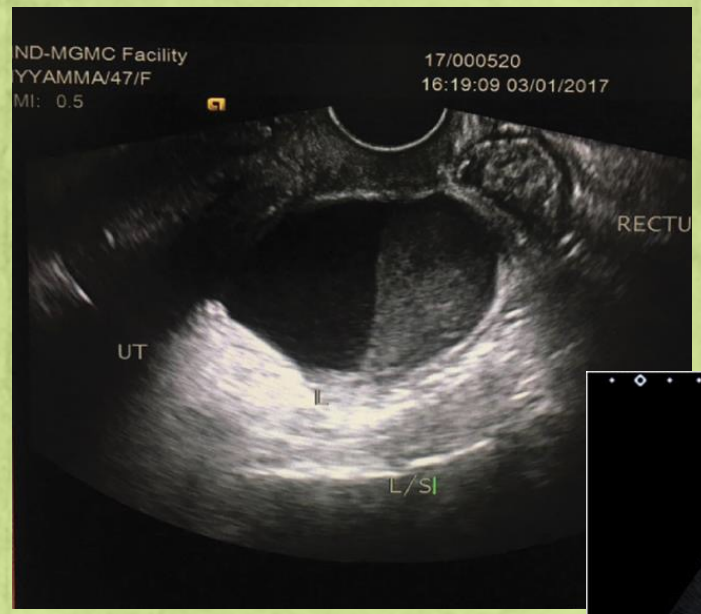

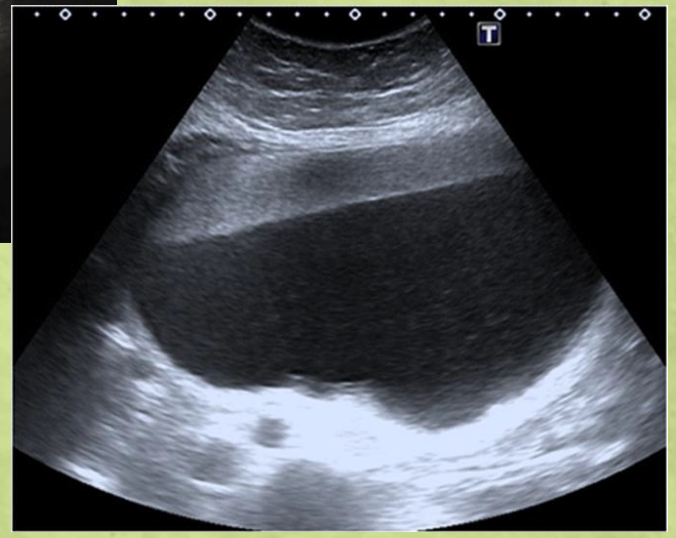

Dermoidi

- Dermoid mesh = karvat näkyvät tiiviskaikuisina pilkkuina ja pisteinä

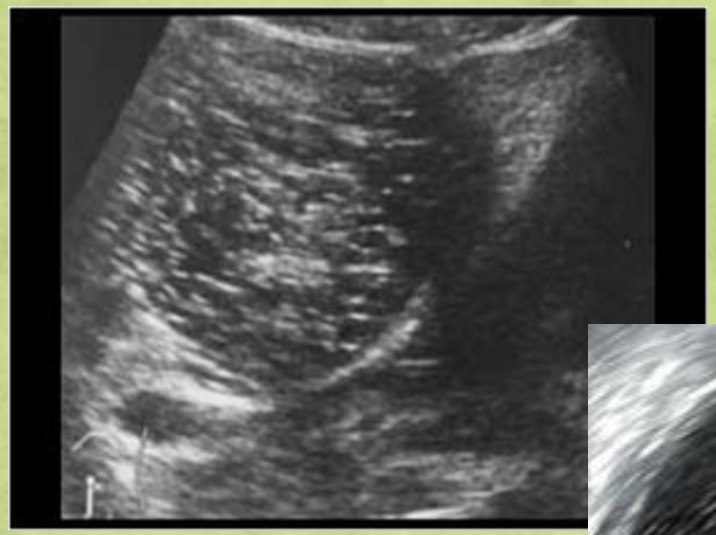

- Hampaat ja luut muodostavat pieniä tiiviskaikuisia, kaikukatveisia fokuksia

Dermoidi: seuranta vai leikkaus?

- **Premenopaussi**
  - ≤ 6 cm -> Seuranta 6 kk kuluttua UÄ:llä kertaalleen
  - > 6 cm -> Seuranta tai leikkaus yksilöllisesti
  - Erityisesti nuorilla enemmän yksilöllistä harkintaa seurannan/leikkauksen suhteen
- **Postmenopaussi**
  - Herkemmin leikkaus
  - SCC voi kontrolloida

Endometriooma

- 1-4 lokeroinen (> 85 % alle viisilokeroisia)
- Mattalasimainen kaiku, ei verisuonitusta, ei verisuonitettuja papilleja
- Eri-ikäisiä verikertymiä -> erikaikuisia alueita
- Tiiviskaikuinen seinämäpaksuuntuma 35 %:lla

Endometriooma: seuranta vai leikkaus?

- **Premenopaussissa** voidaan seurata, mikäli hormonaalisen lääkityksen kanssa pärjää oireiden kanssa
  - UÄ-kontrolli 6 kk kuluttua, markkereita ei rutiiniomaisesti
- **Peri- ja postmenopaussissa** seurataan tai operoidaan yksilöllisesti
- Munasarjojen endometrioomiin liittyy pieni kohonnut riski munasarjakarsinooman suhteen (Saavalainen 2018)

Kompleksit benignit muutokset

- Monilokeroiset, ohutseinämäiset, ei verisuonitettua > 7 mm sisäkaikua

Kompleksit, benignit muutokset: seuranta vai leikkaus?

- Monilokeroiset, ohuet väliseinät, vain vähäinen sisäkaiku (IOTA: < 7 mm papilli) EIKÄ viitettä maligniteetista
- **Premenopaussi**:
  - -> Seuranta (UÄ+CA12-5+HE4): (6 vko+) 4 kk + 12 kk
- **Peri/postmenopaussi**:
  - -> Seuranta (UÄ+CA12-5+HE4): (6 vko+) 4 kk + 12 kk

Muista!

- Tärkeää pyrkiä erottamaan benignit ja malignit muutokset – IOTA, CA12-5 ja HE4
- Valtaosaan hyvänlaatuisista munasarjamuutoksista syytä suhtautua konservatiivisesti – varsinkin fertiili-ikäisillä
- Myös postmenopausaaliset muutokset saattavat parantua spontaanisti

Kiitos!