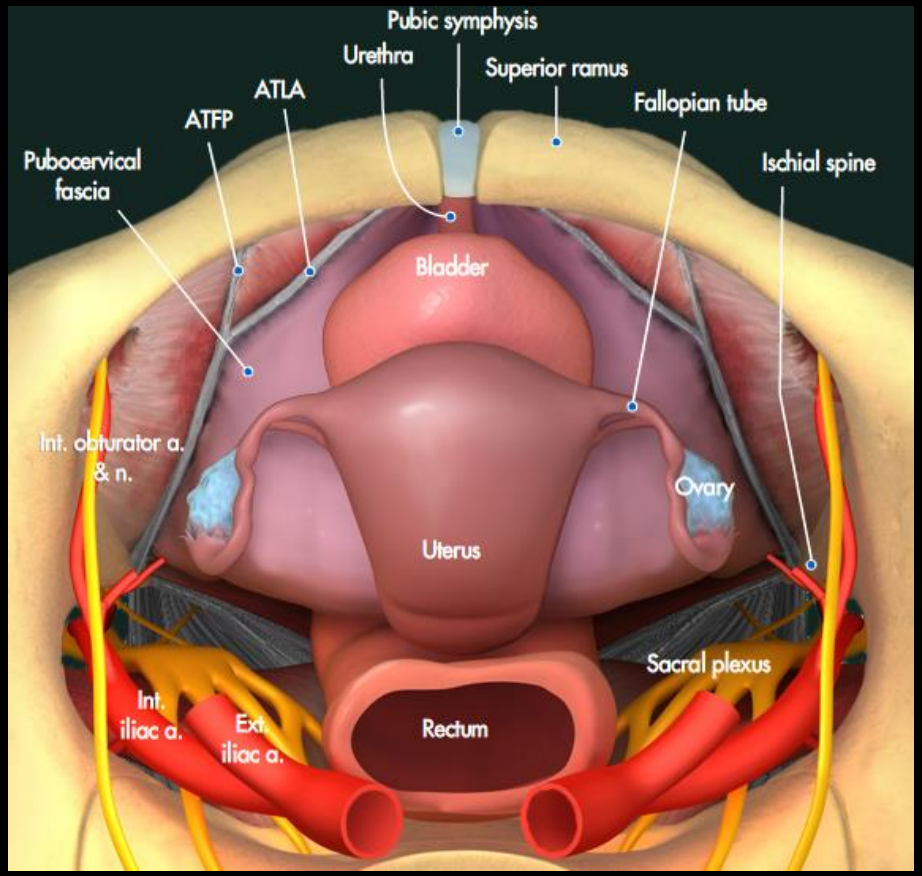

Lantionpohjan anatomiaa

Riikka Aaltonen
Tyks Naistenklinikka

EGO 31.10.2019

Lantionpohjan anatomia on **haastavaa**

- Kolmiulotteista
- Kuvat pystyssä, leikattava ihminen gynekologisessa asennossa
- Potilailla laskeuma, jolloin anatomia eriasteisesti poikkeava
- Funktionaalisen anatomian ymmärtäminen tärkeätä

Miksi?

- Laskeumakirurgian voimakas kehitys
- Tullut tarve ymmärtää lantionpohjan raken-teita ja toimintaa paremmin, koska saatavil-la menetelmiä, jotka ainakin filosofialtaan huomattavasti parempia kuin perinteiset leikkaukset
- Keskeistä ymmärtää, että vika on lantion-pohjan tukirakenteissa, joita ei korjata upot-tamalla pullistuma ja poistamalla kohtu

Lantio

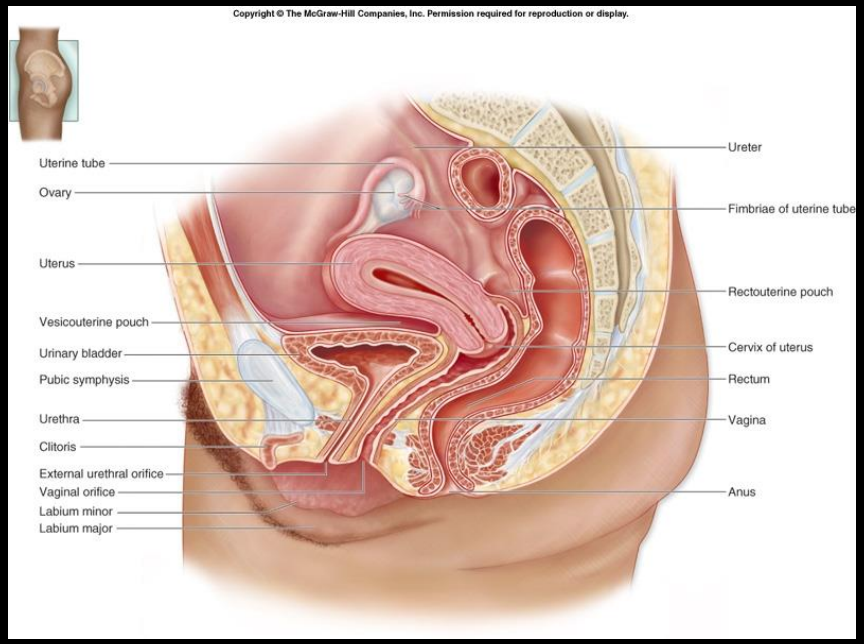
Copyright © The McGraw-Hill Companies, Inc. Permission required for reproduction or display.
Uterine tube
Ovary
Uterus
Vesicouterine pouch
Urinary bladder
Pubic symphysis
Urethra
Clitoris
External urethral orifice
Vaginal orifice
Labium minor
Labium major
Ureter
Fimbriae of uterine tube
Rectouterine pouch
Cervix of uterus
Rectum
Vagina
Anus

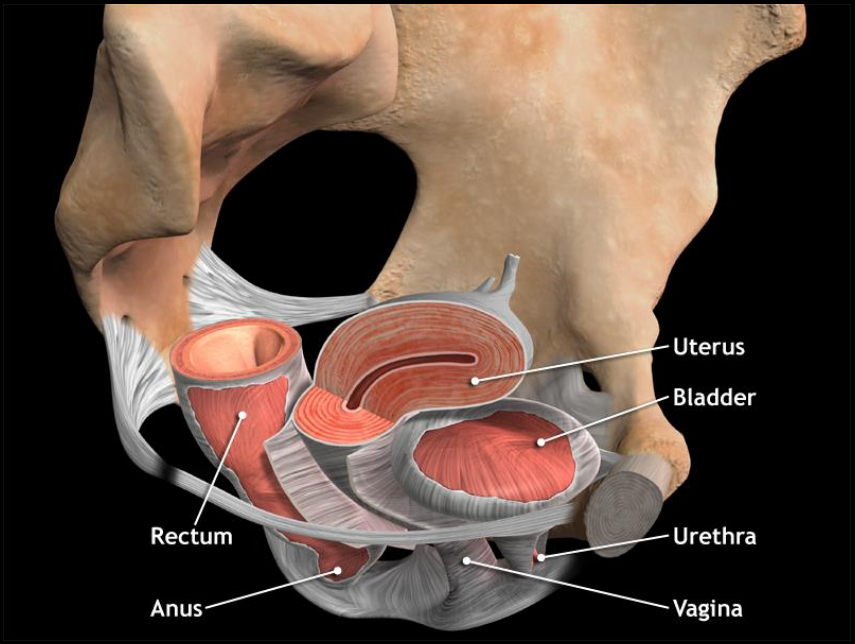
Uterus
Bladder
Rectum
Urethra
Anus
Vagina

Luut ja ligamentit

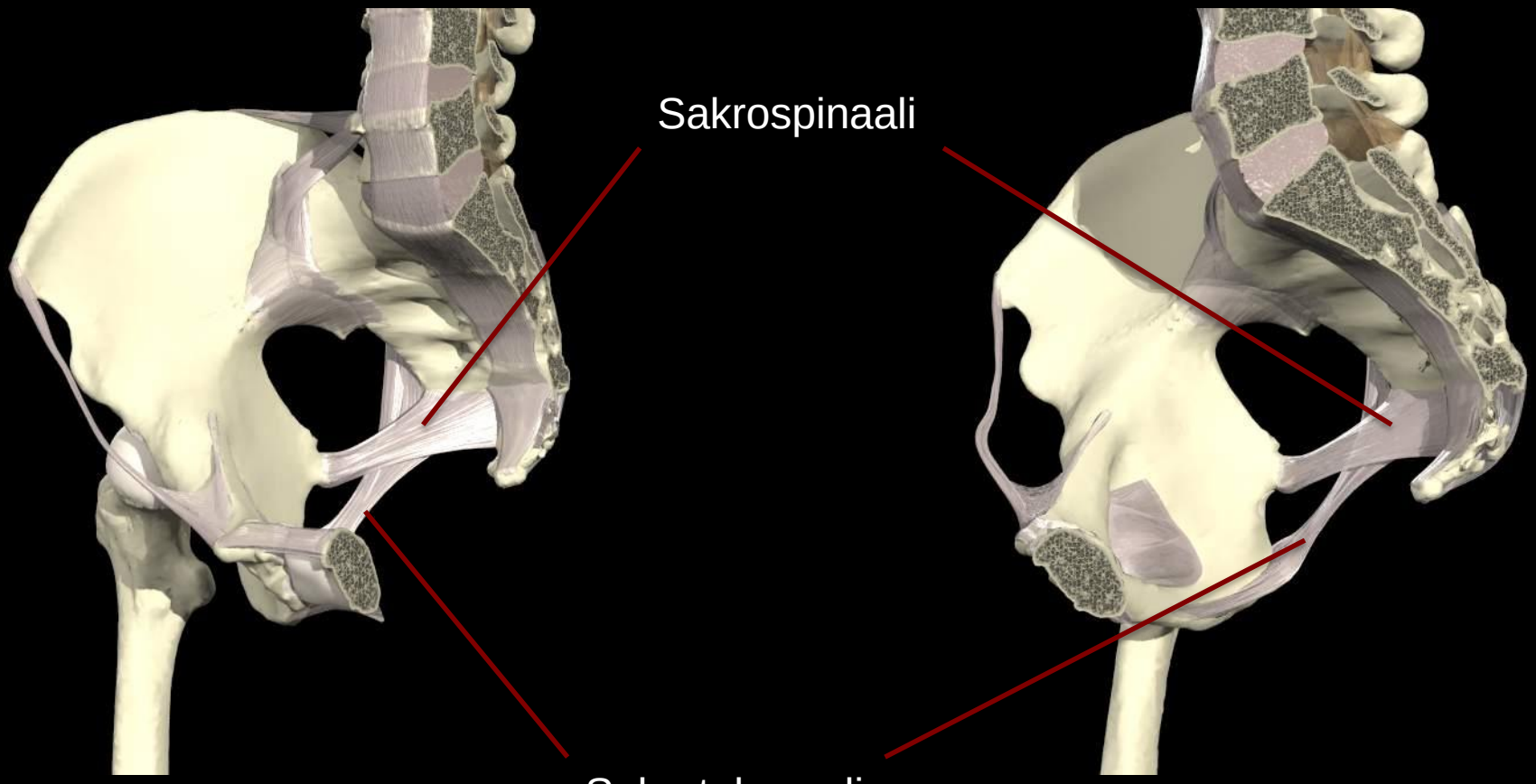

Sakrospinaali

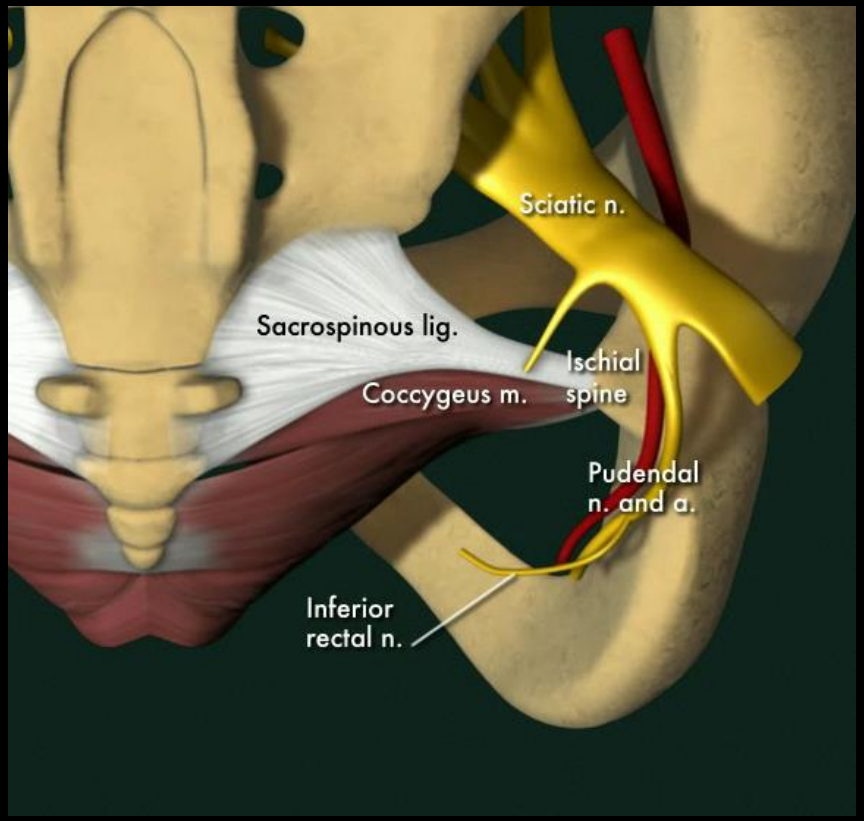

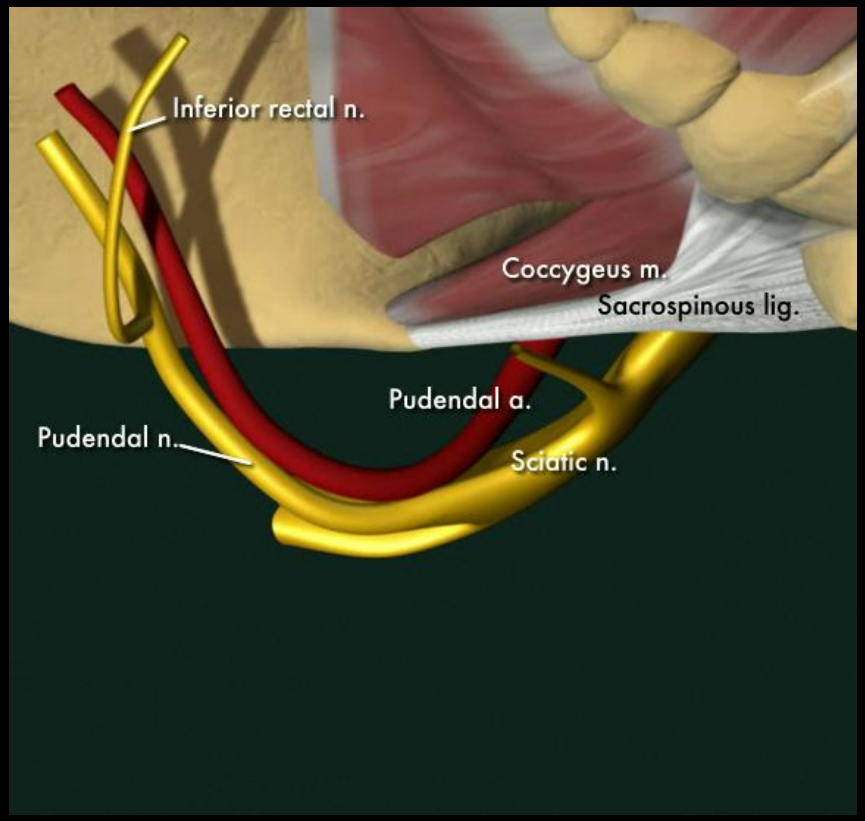

Lihakset

Obturator internus

Lihakset

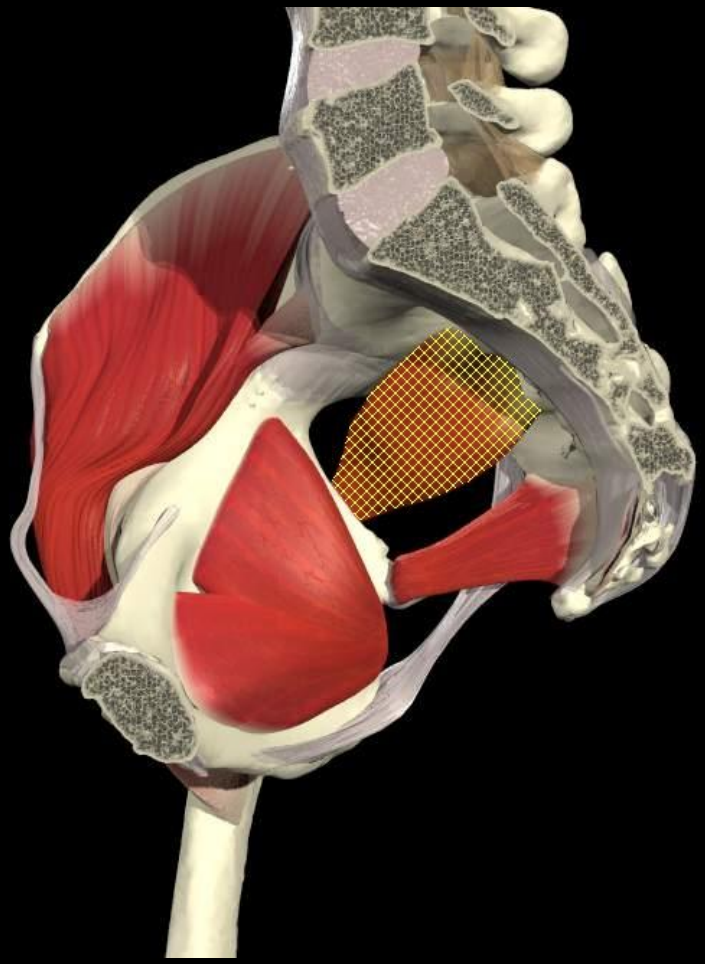

Piriformis

Lihakset

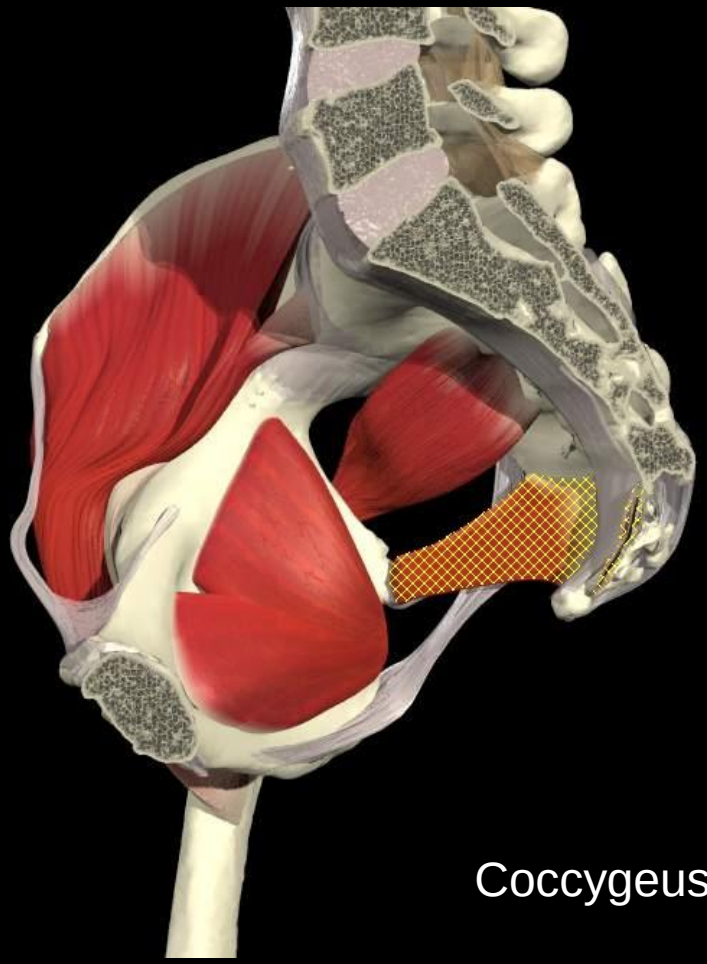

Levator-taso

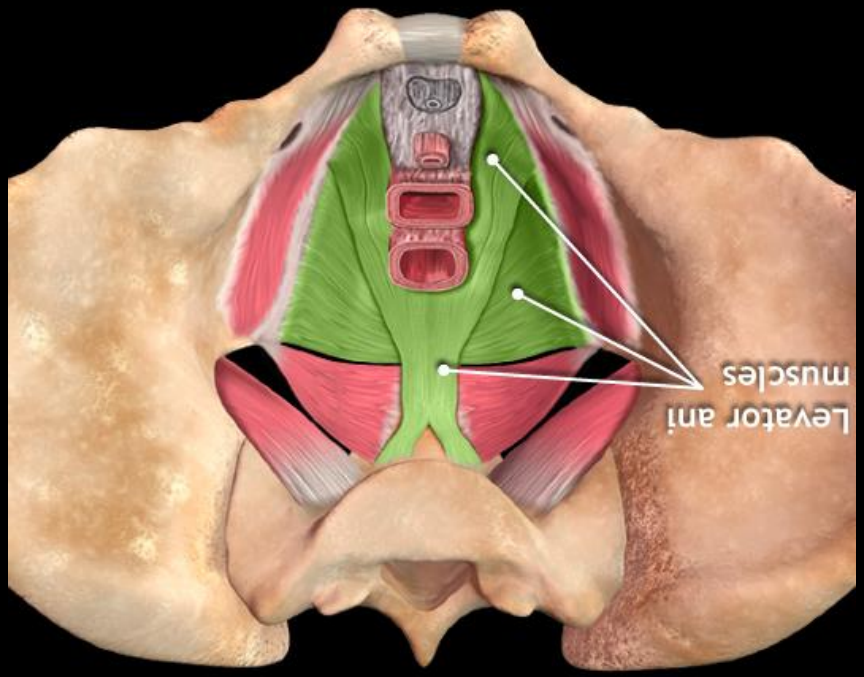

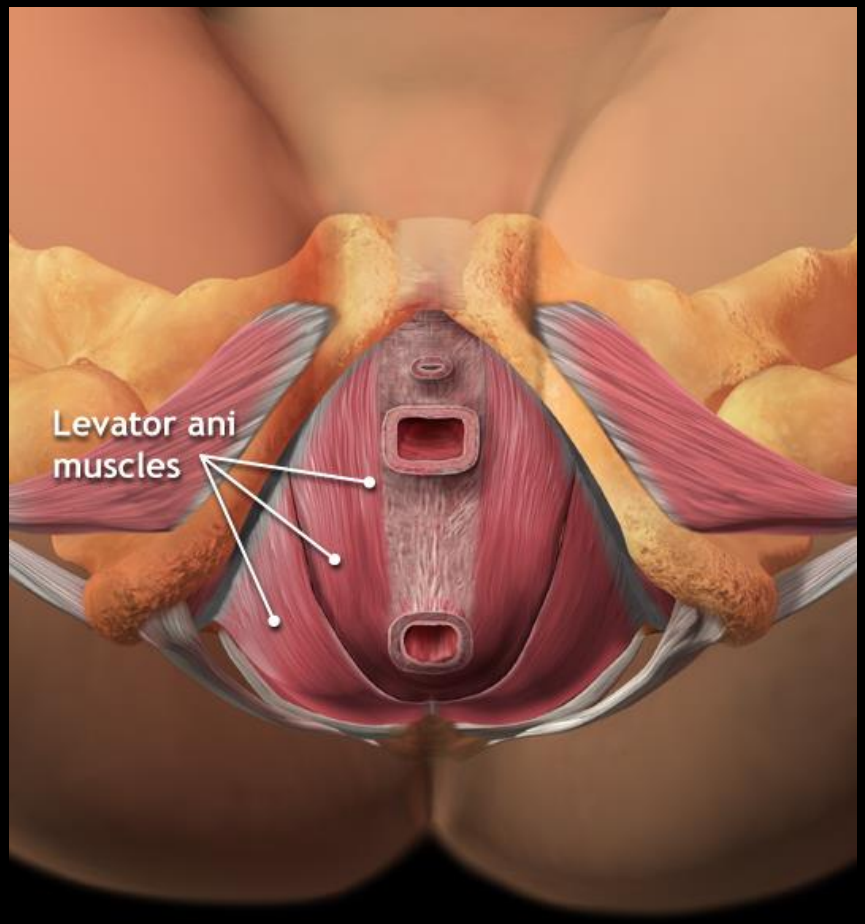

Levator-taso

Arcus Tendineus Fasciae Pelvis

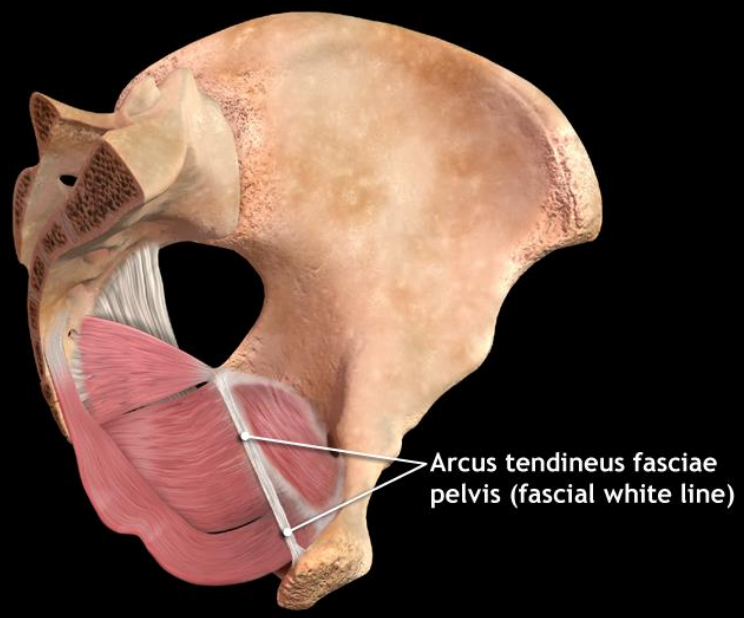

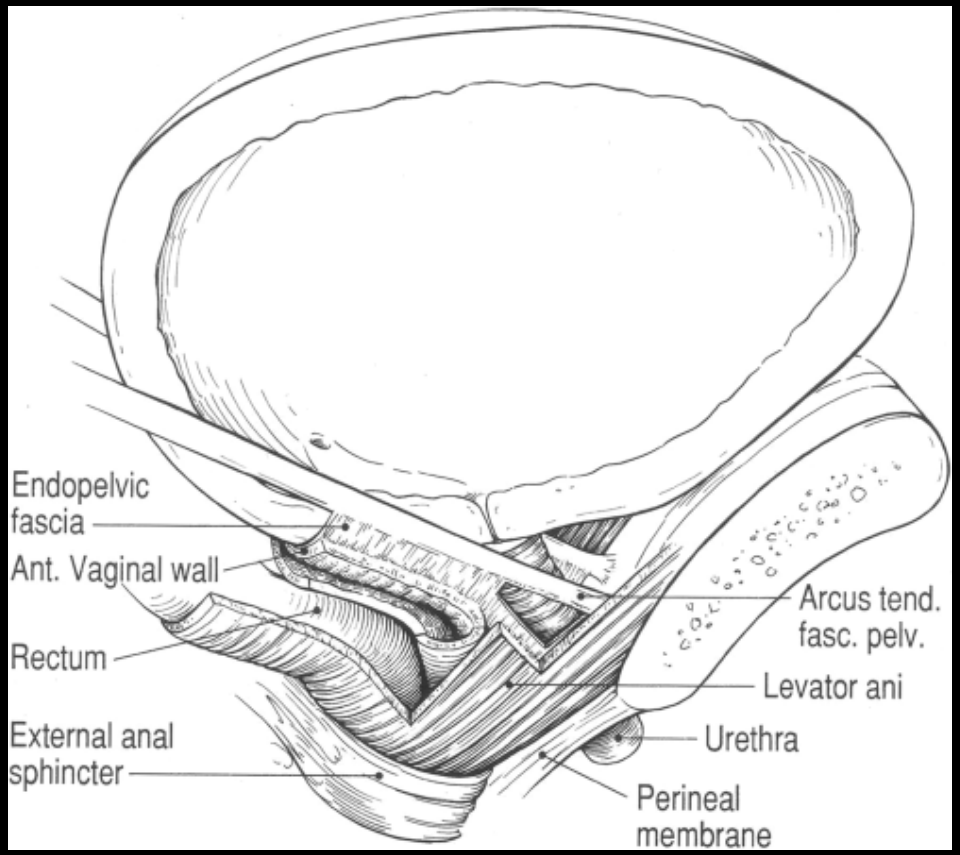

Arcus **T**endineneus **F**asciae **R**ecto**V**aginalis

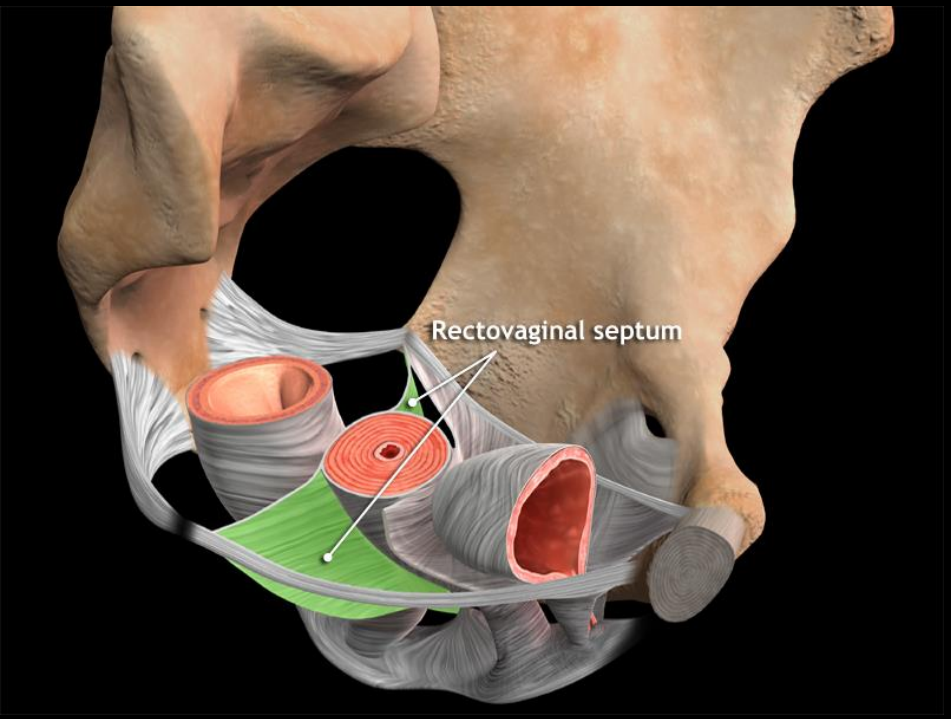

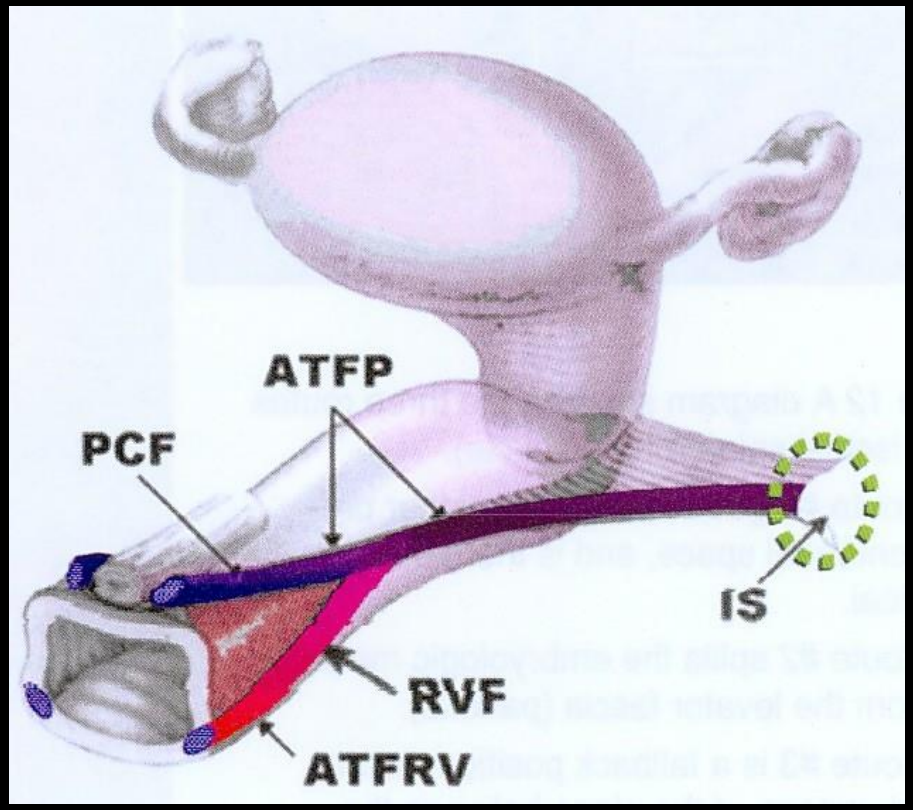

Lihakset ja ligamentit

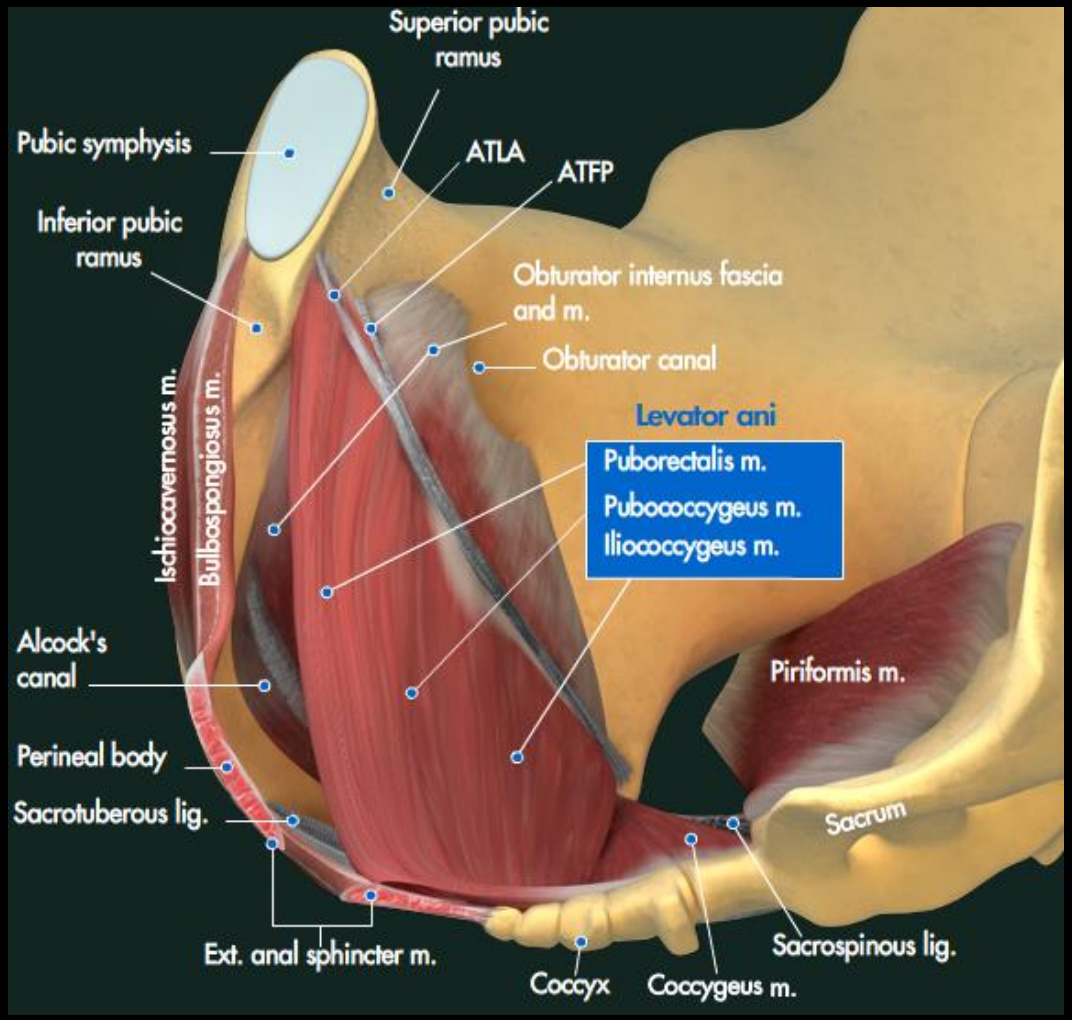

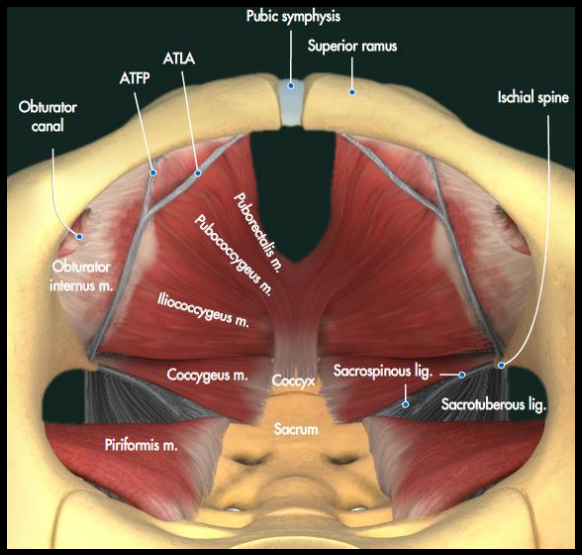

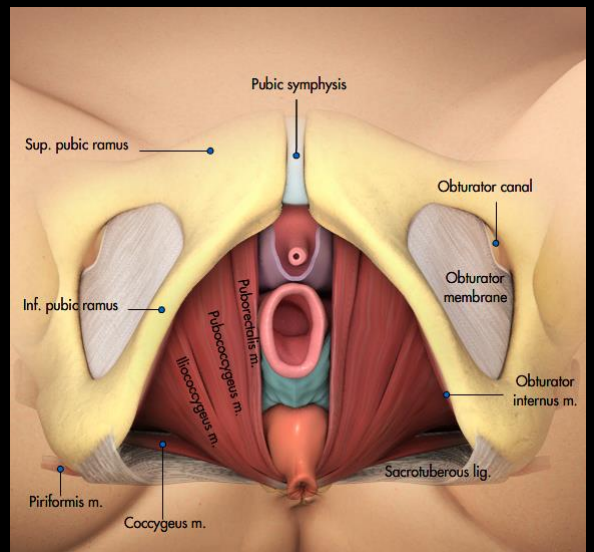

Faskiat

Pubokervikaalifaskia

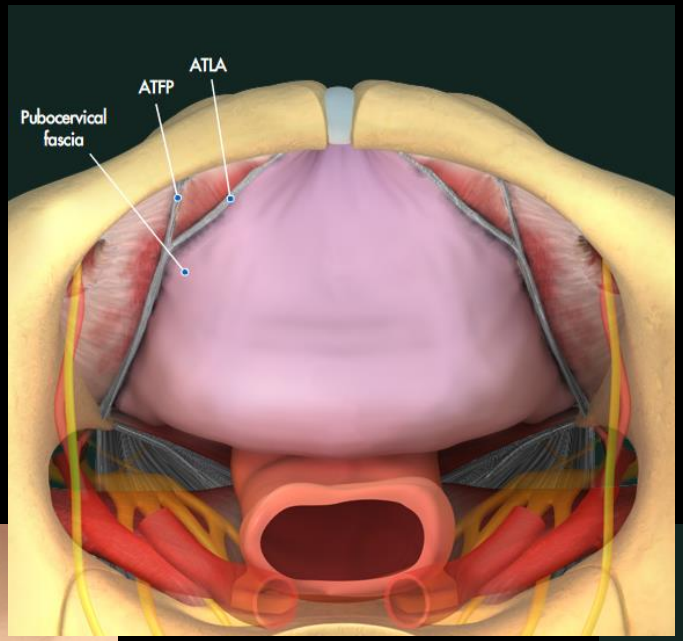

Rektovaginaalifaskia

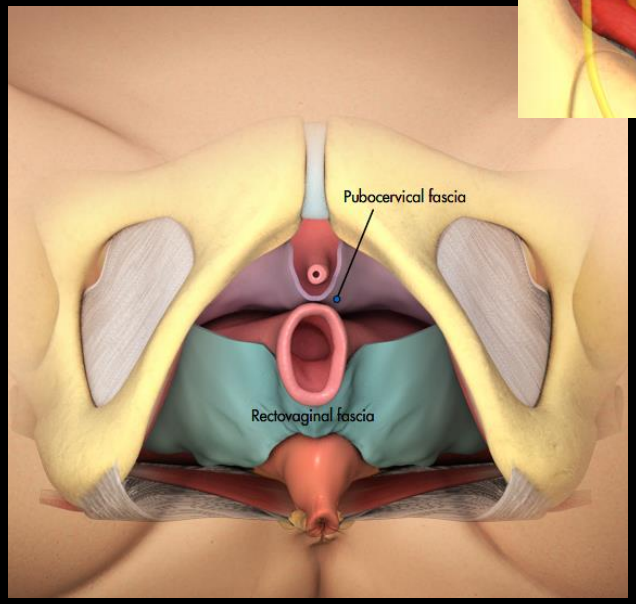

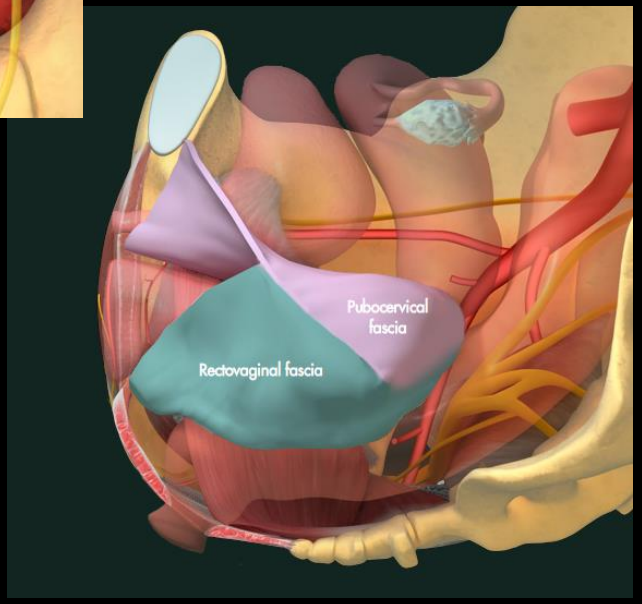

Sakro-kardinale

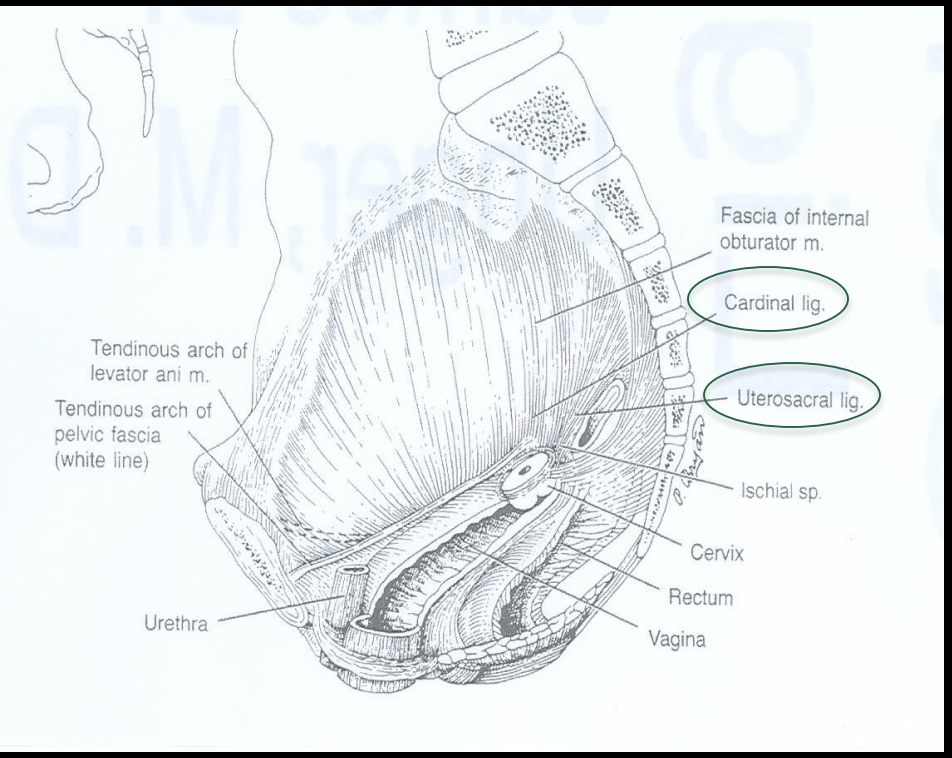

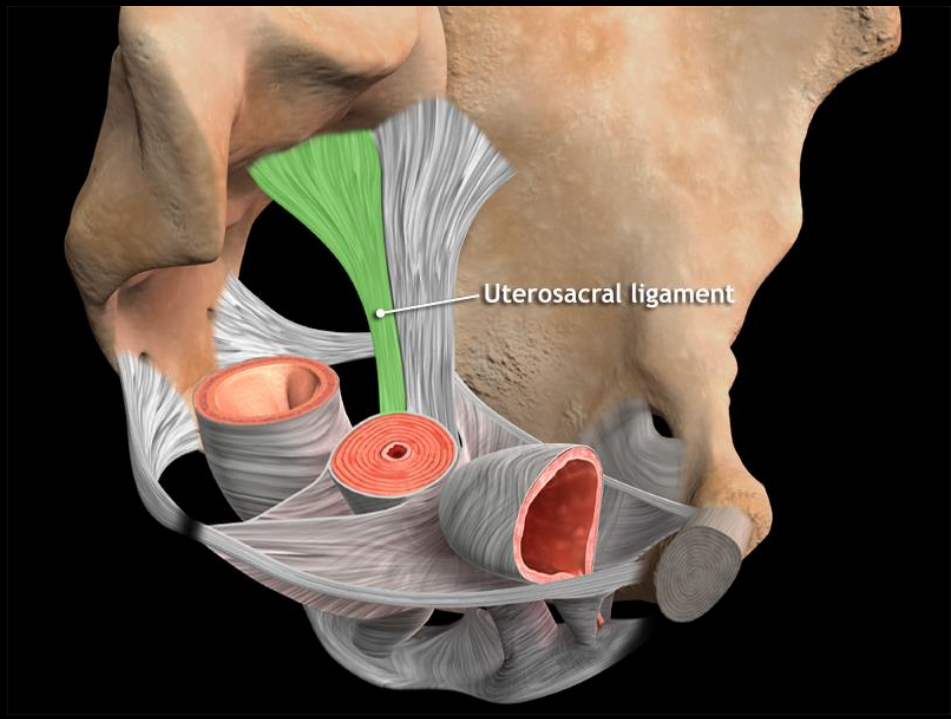

Sakro-kardinale

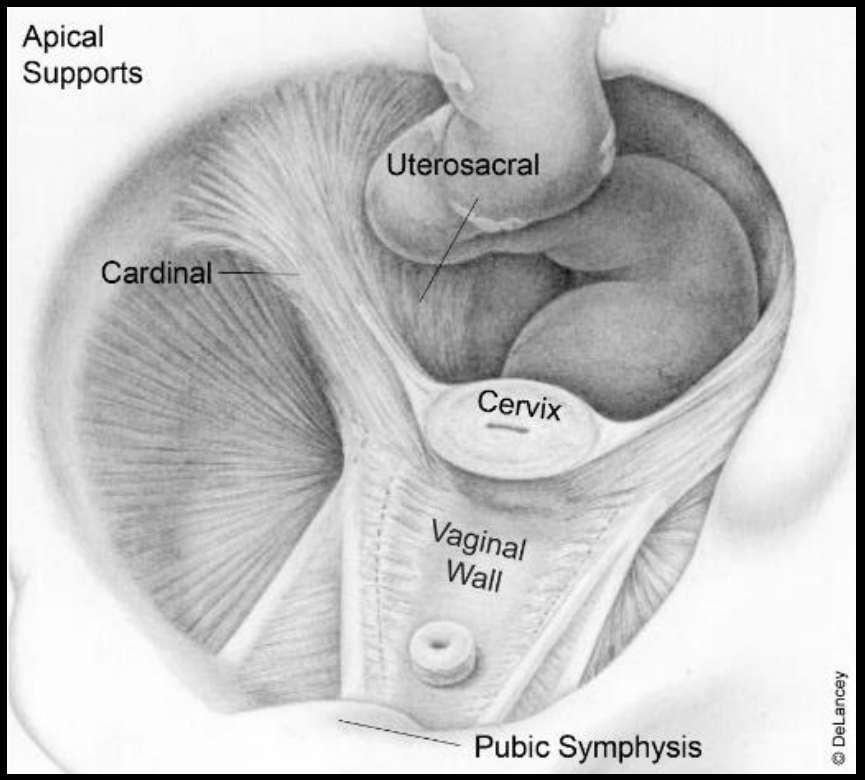

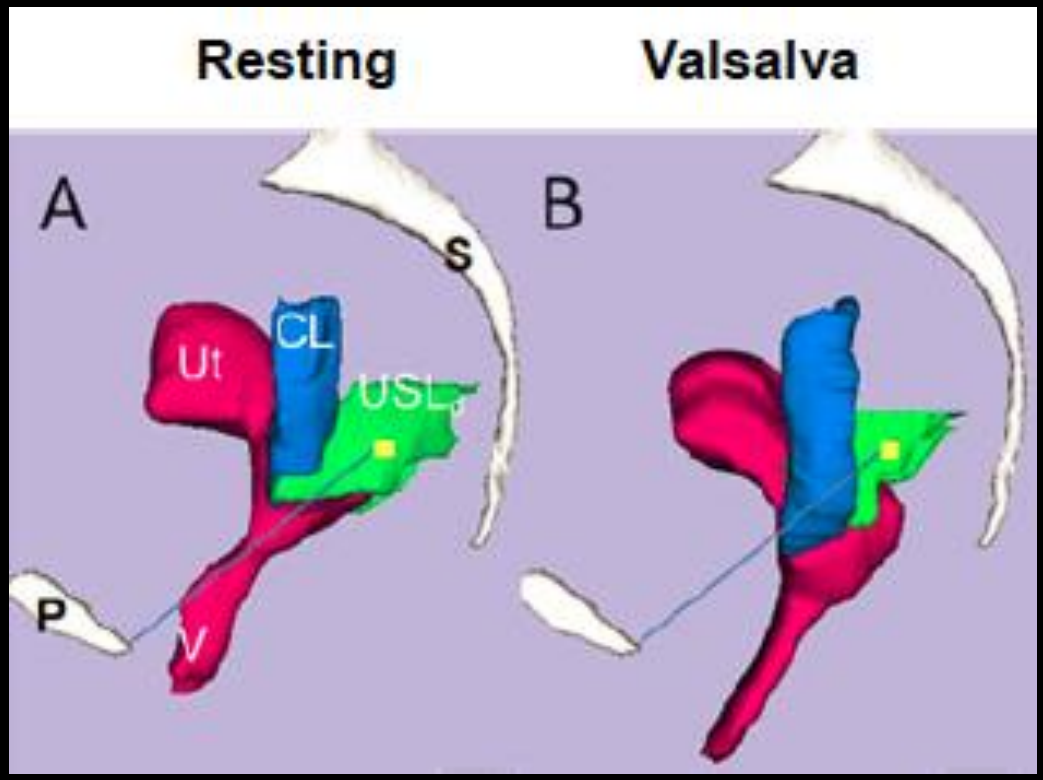

Vaginan tuen tasot

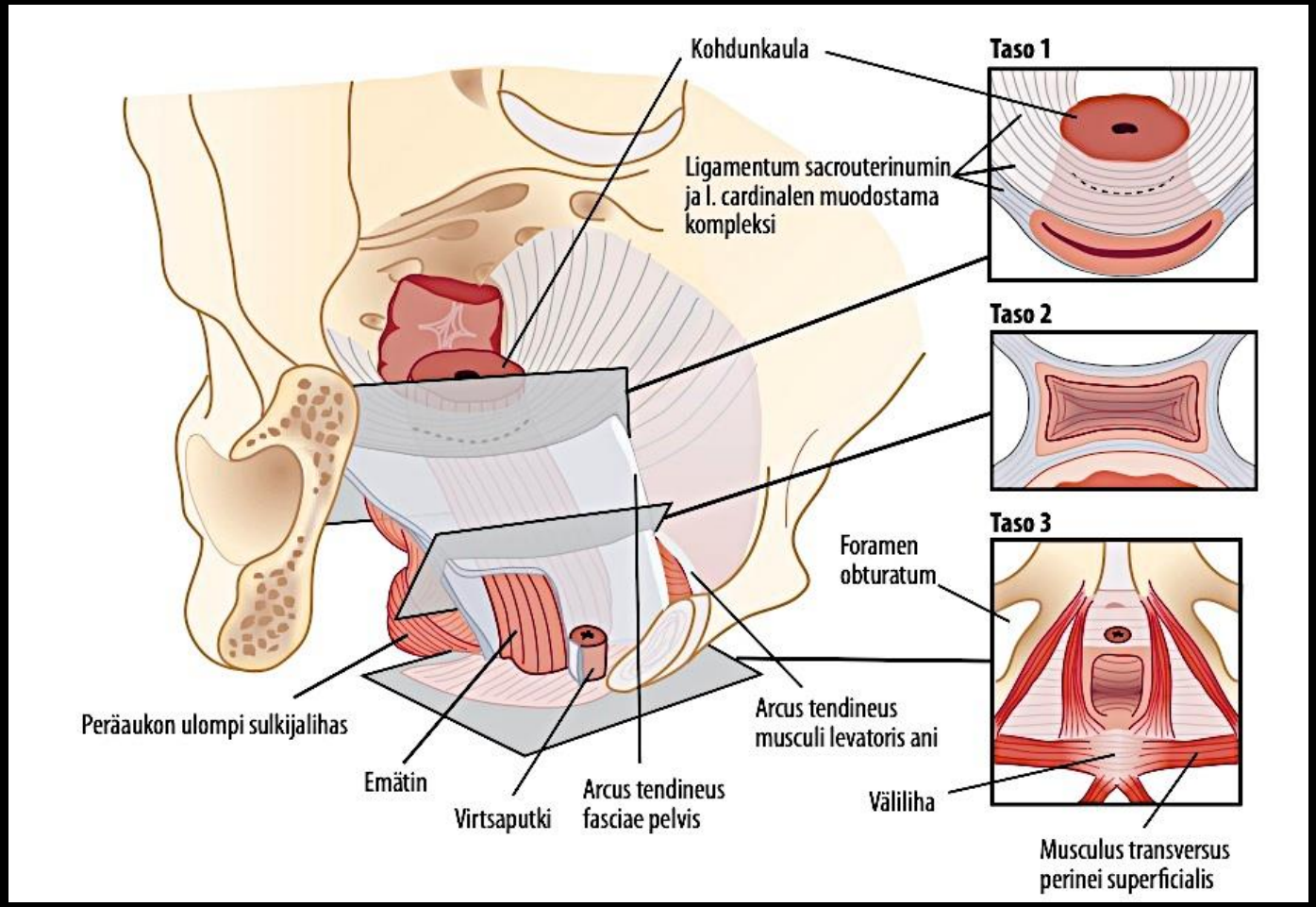

Vaginan tuen suunnat

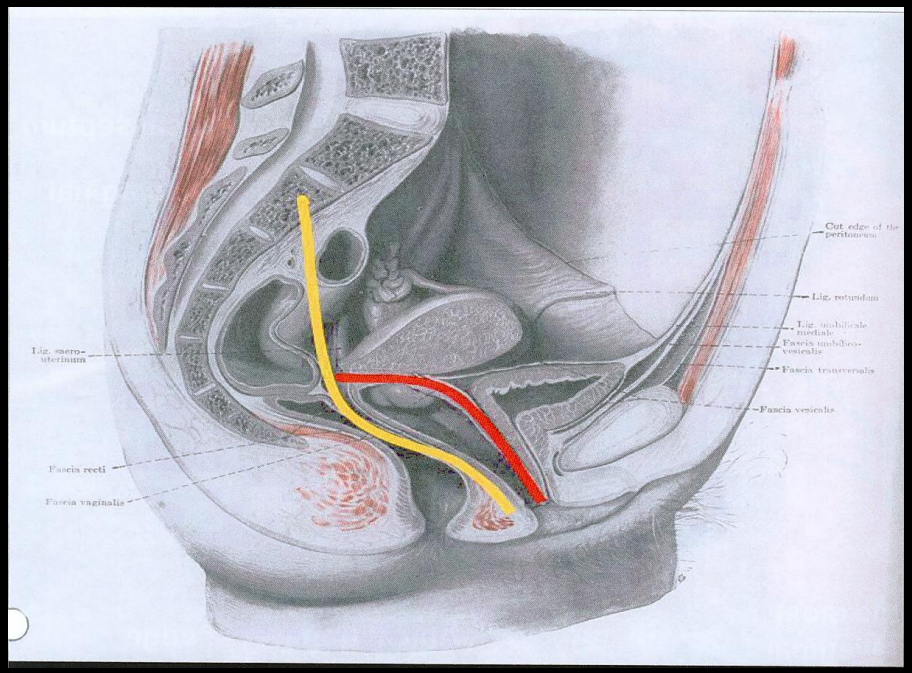

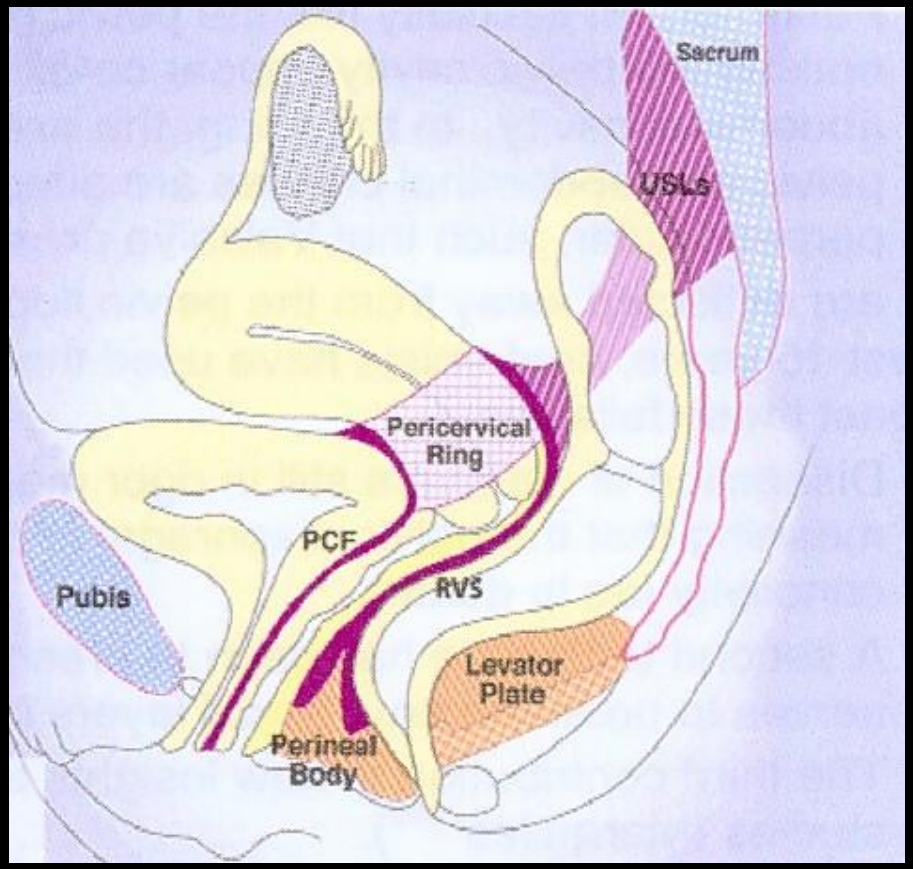

Suonet

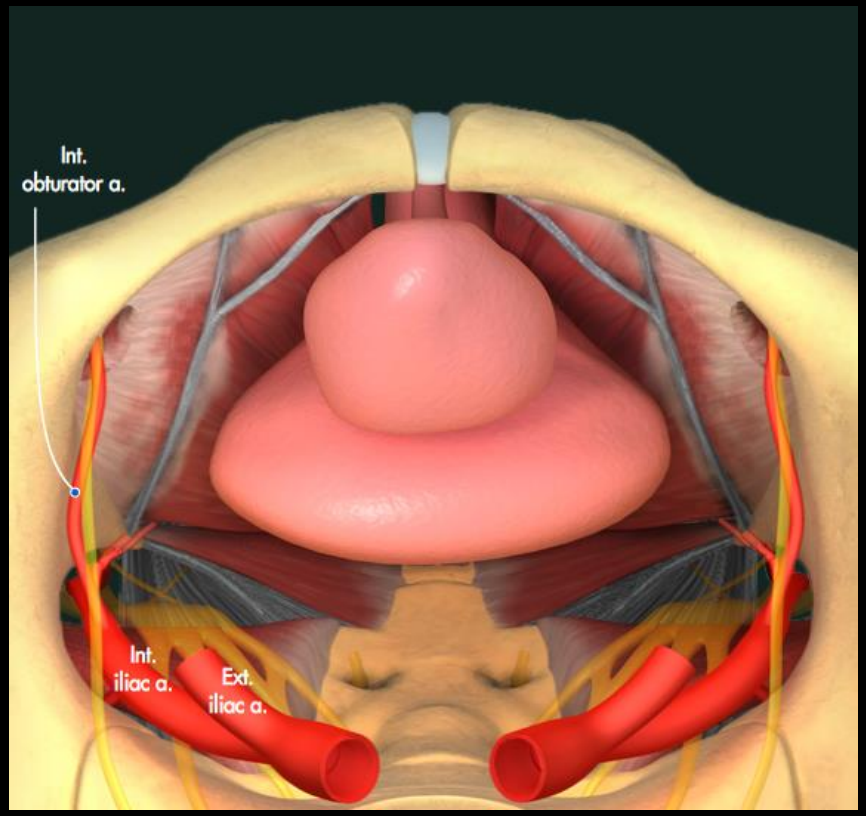
Int.
obturator a.
Int.
iliac a.
Ext.
iliac a.

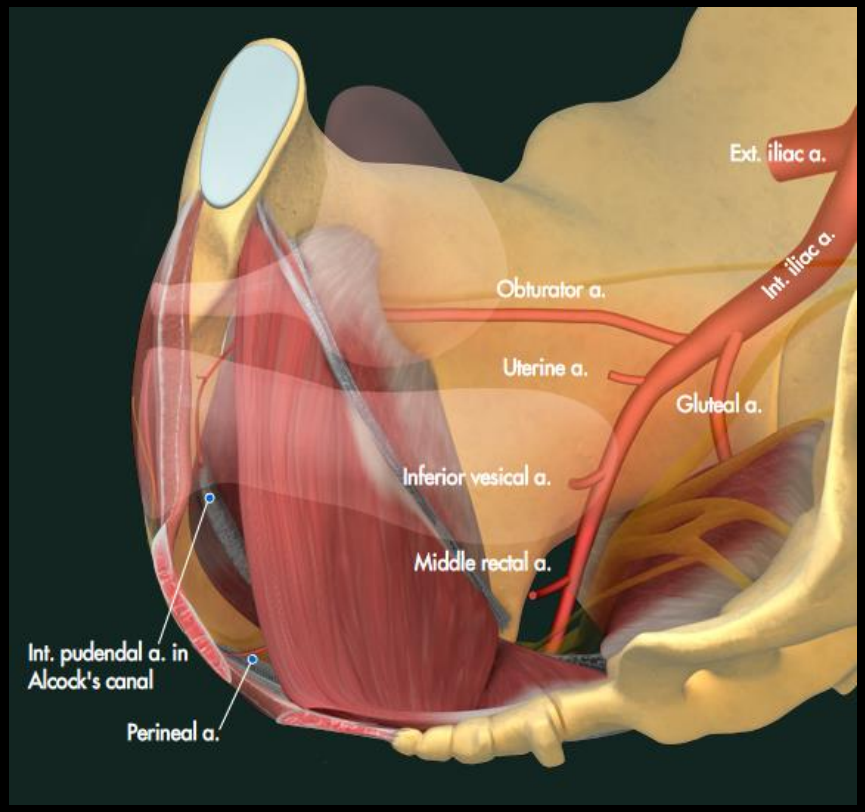
Ext. iliac a.
Int. iliac a.
Obturator a.
Uterine a.
Gluteal a.
Inferior vesical a.
Middle rectal a.
Int. pudendal a. in
Alcock's canal
Perineal a.

Pudendaalikanava

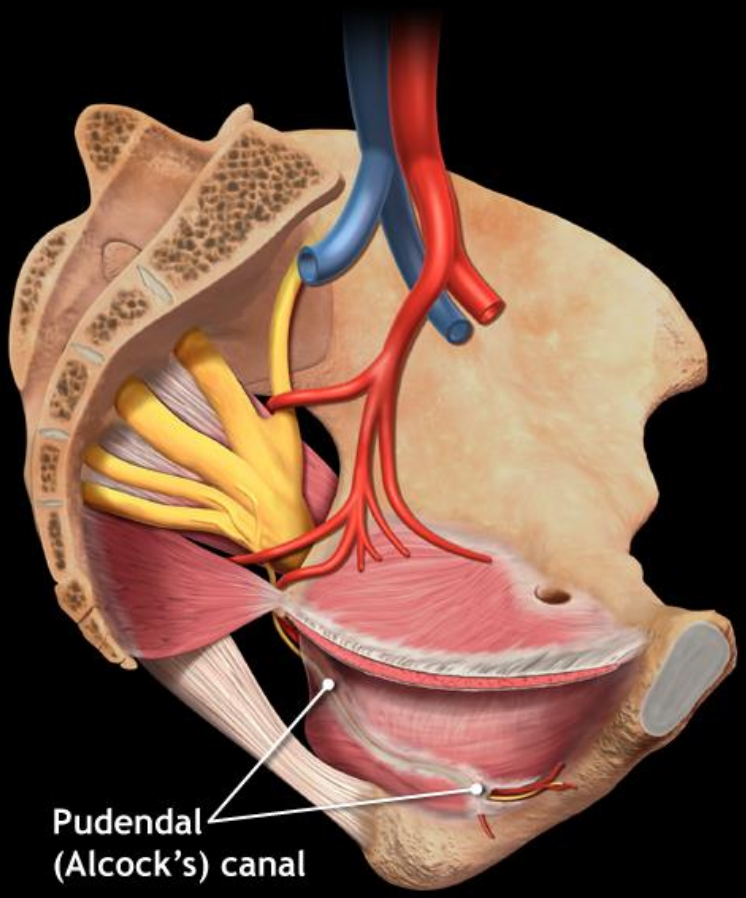

Suonet alhaalta

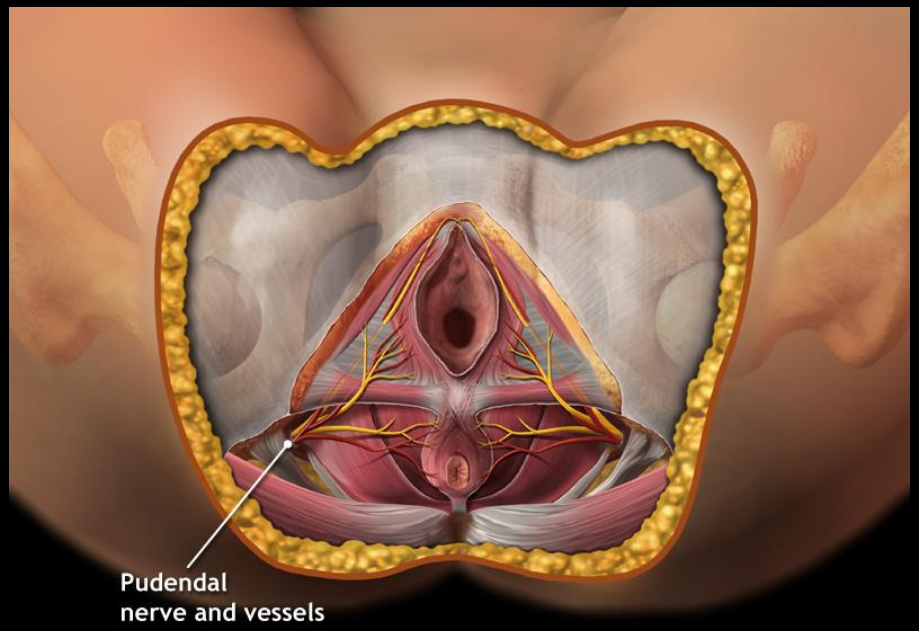

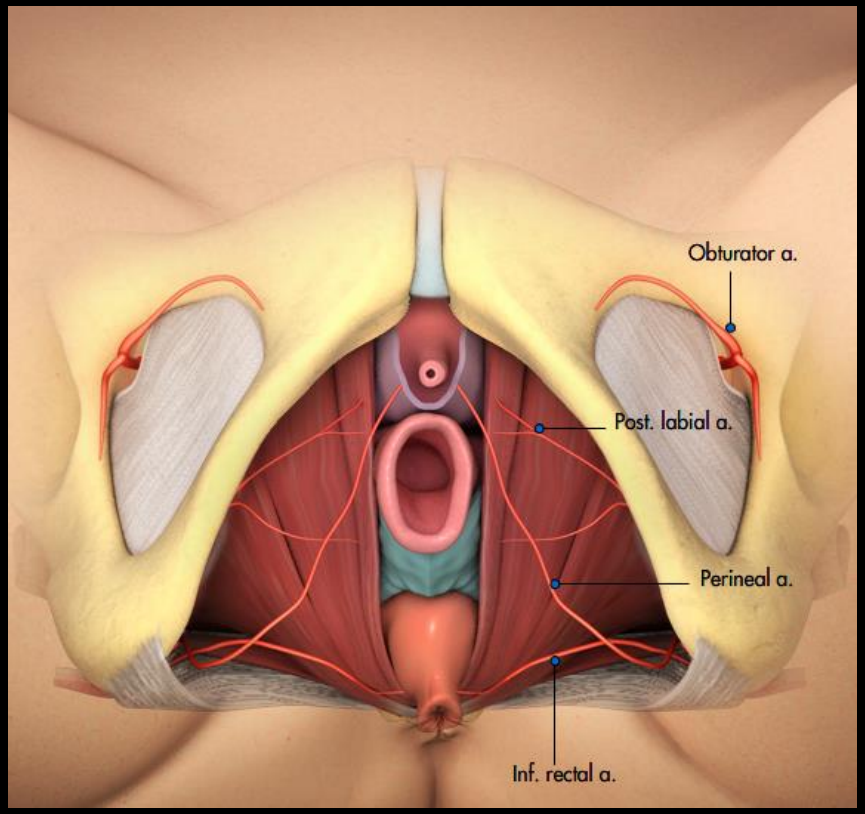

Obturator-aukon rakenteet

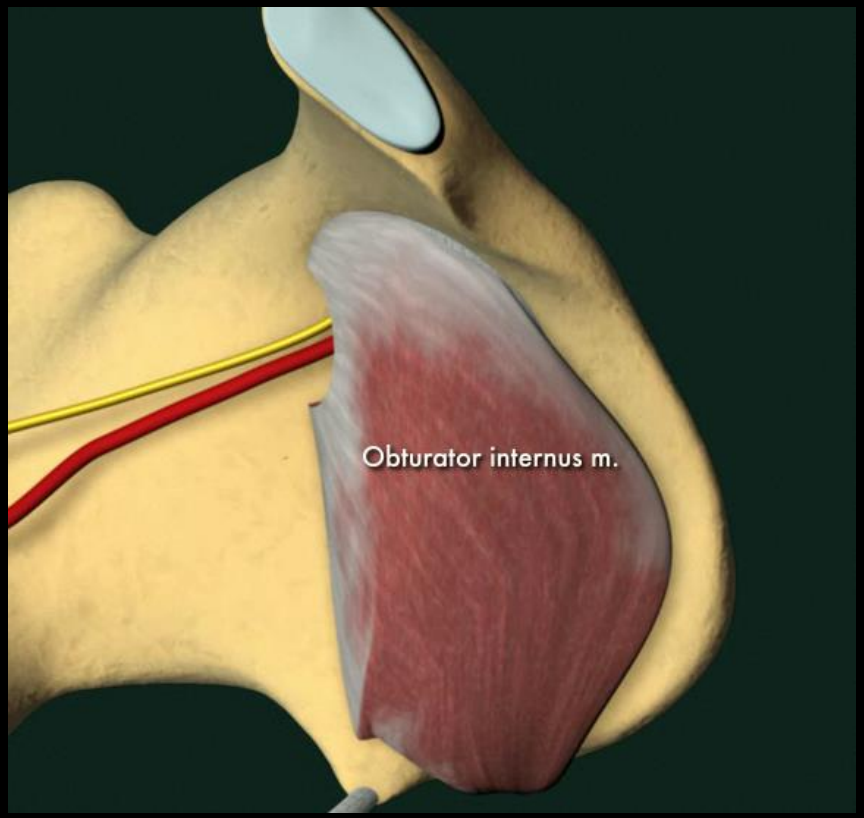

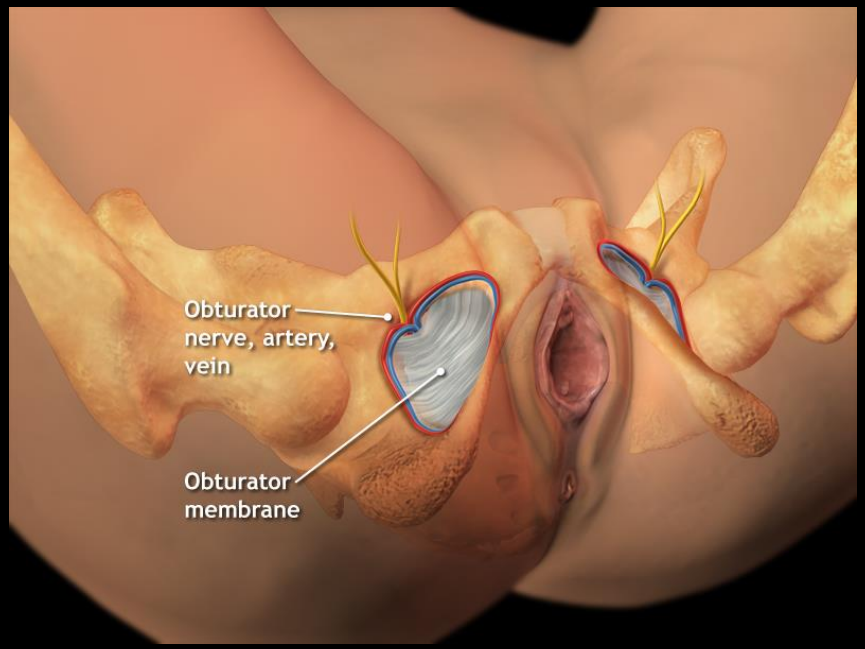

Sakrospinaaliligamentti ja hermot

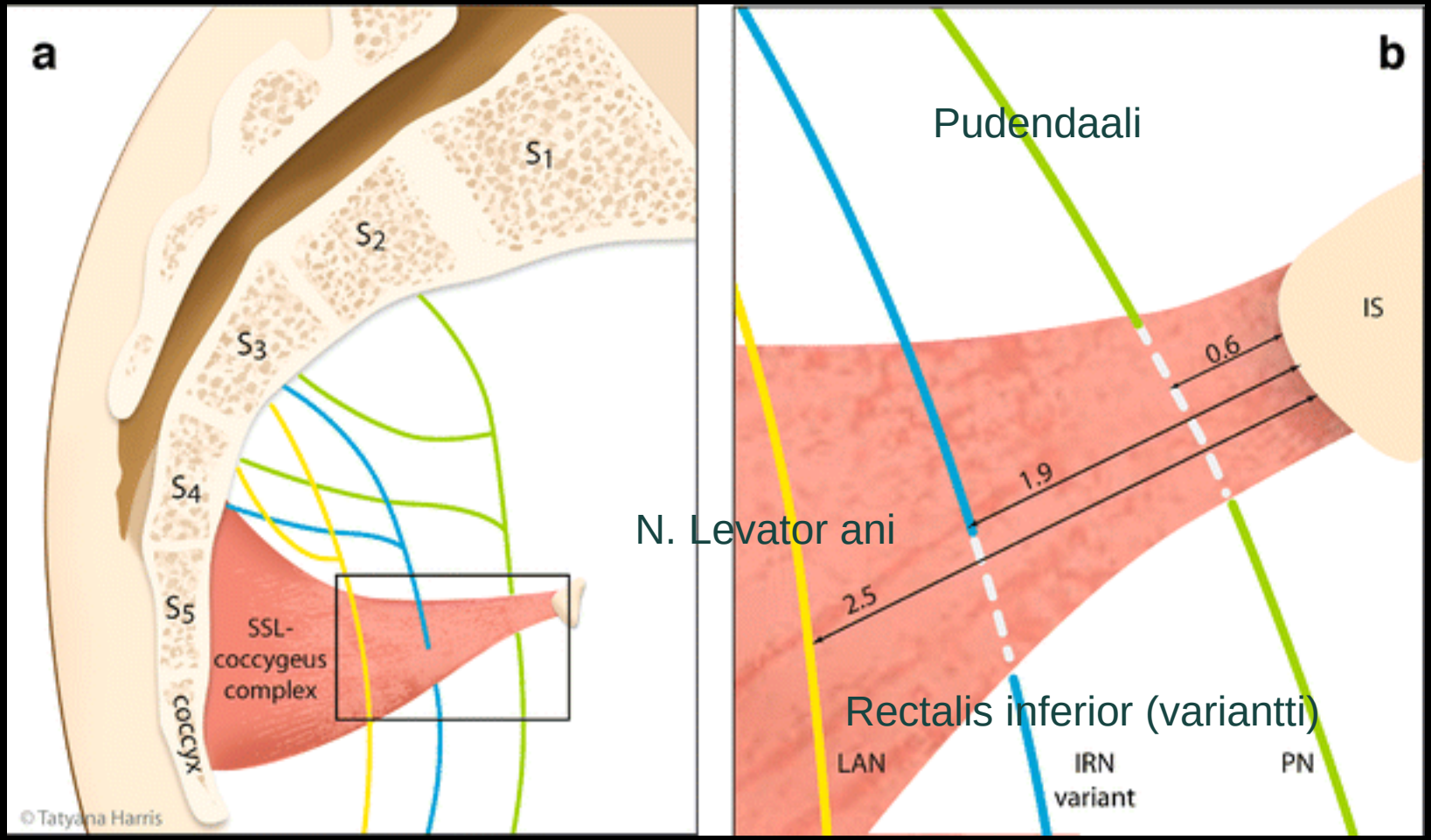

Lazarou et al 2008

Silta-analogia

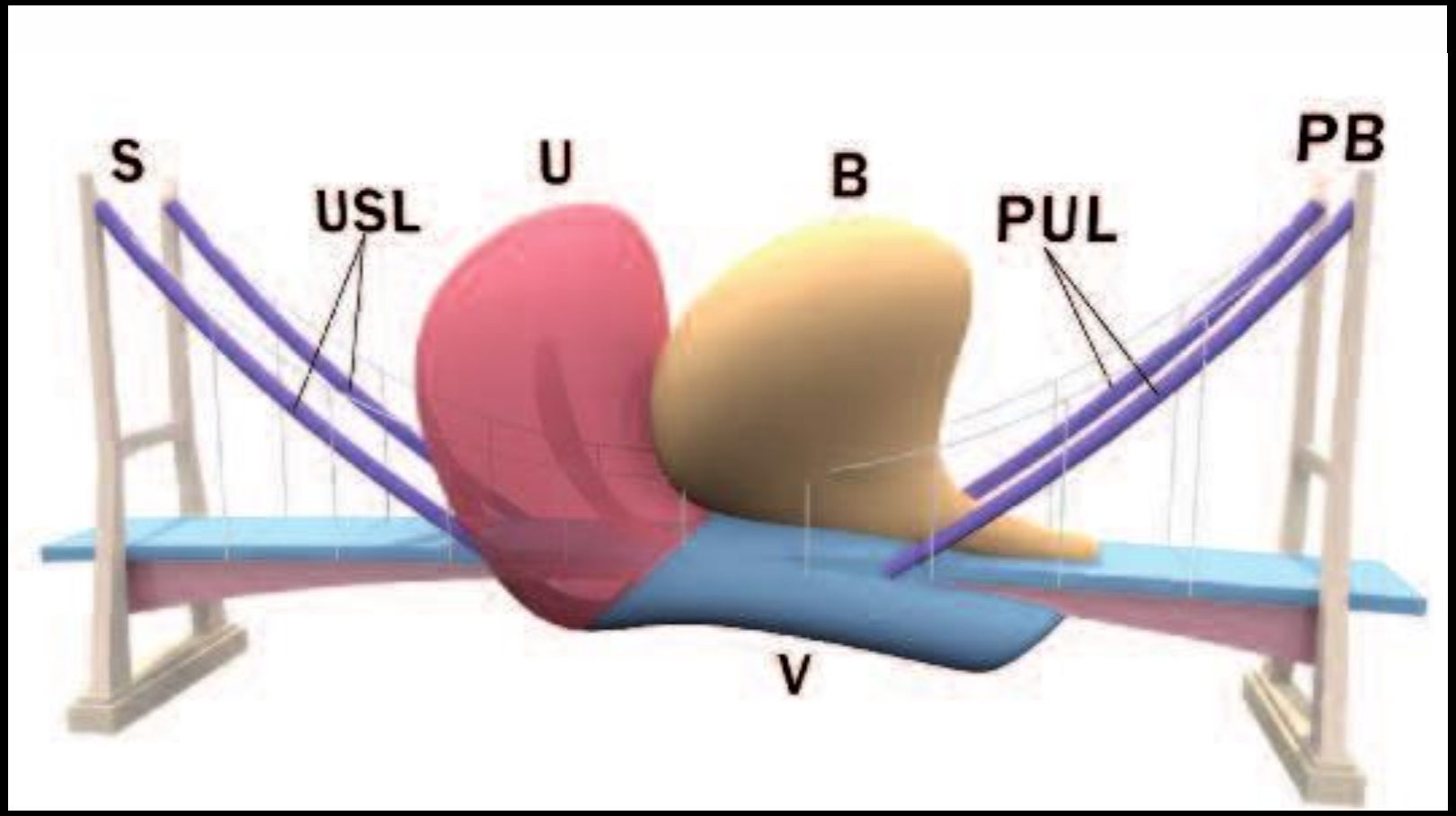

Normaali anatomia

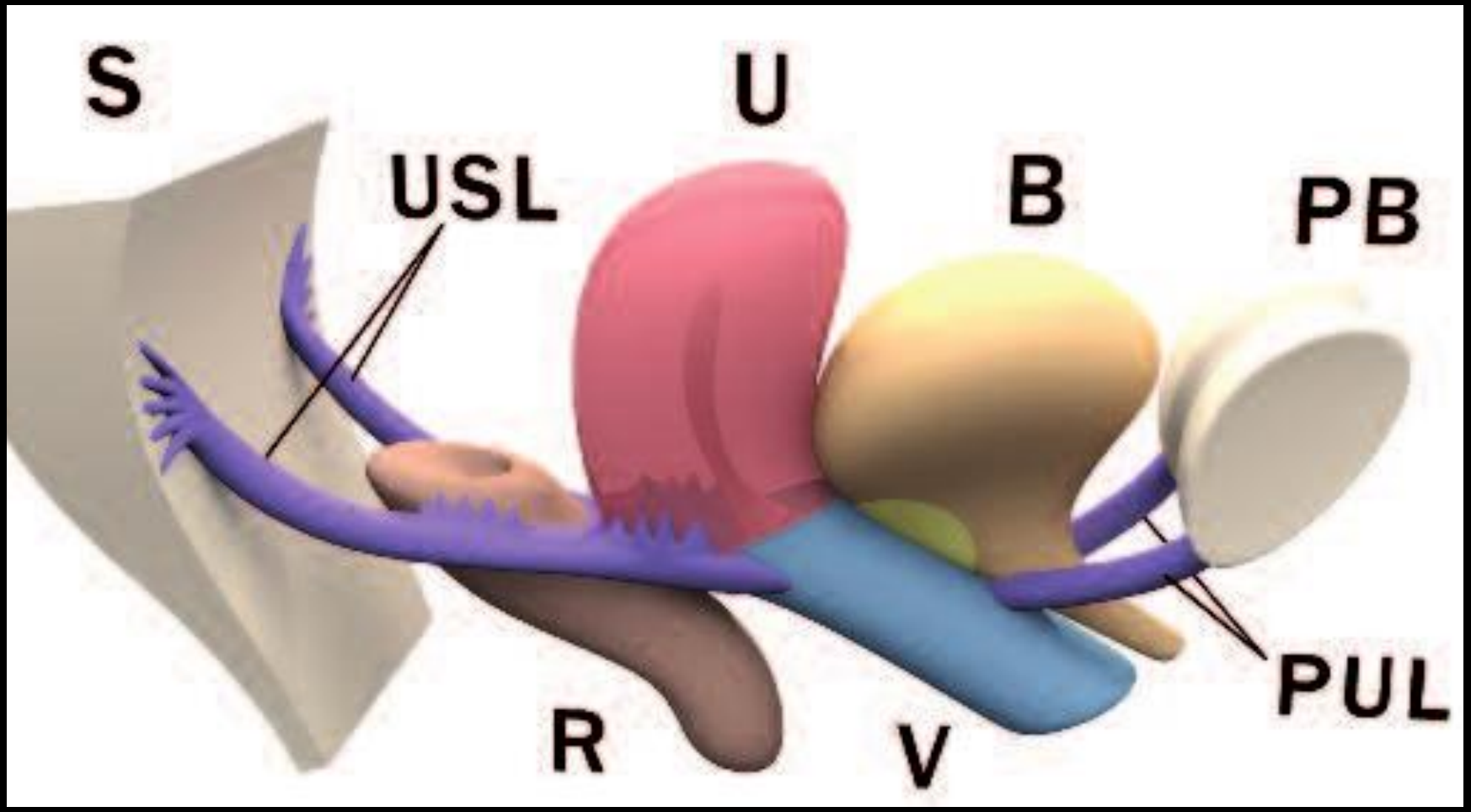

Miten laskeuma syntyy?

Miten laskeuma syntyy?

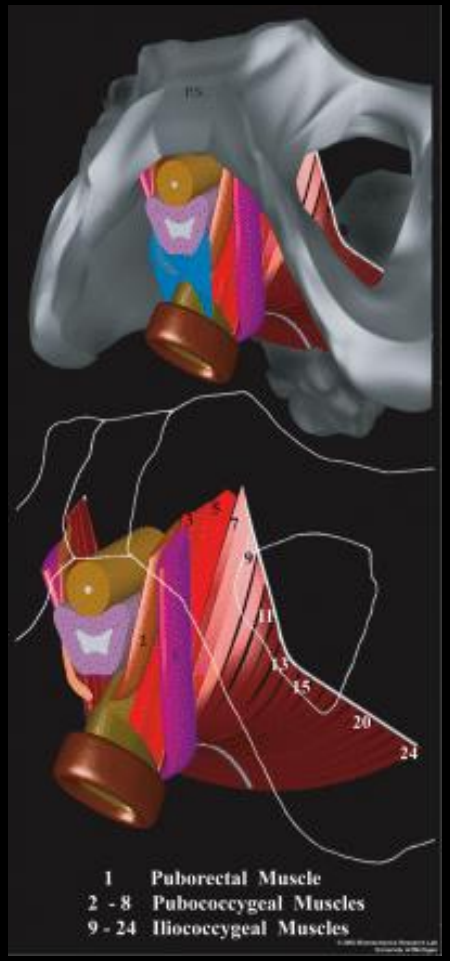

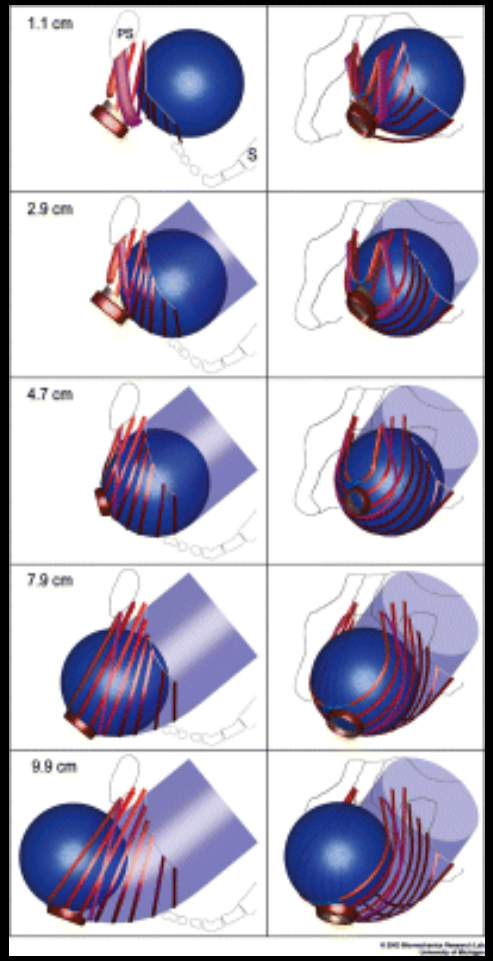

Ashton-Miller & DeLancey 2007

Miten laskeuma syntyy? anteriorisesti

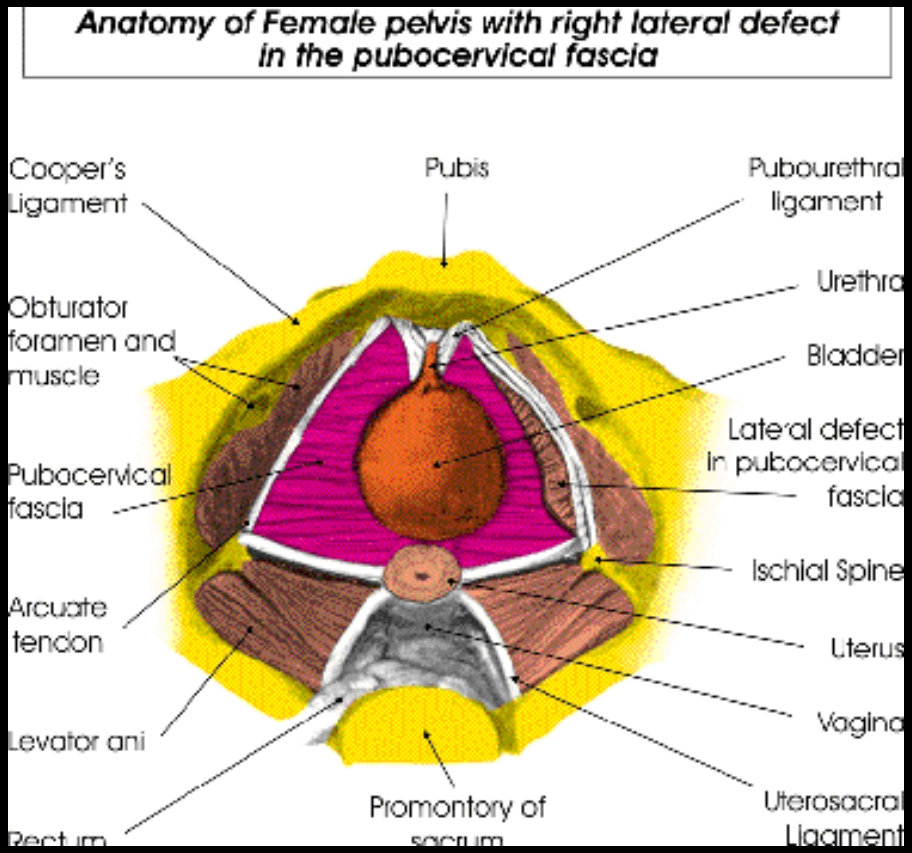

- Repeämät pubocervi-kaalifaskiassa
- Lateraalinen
- Sentraalinen

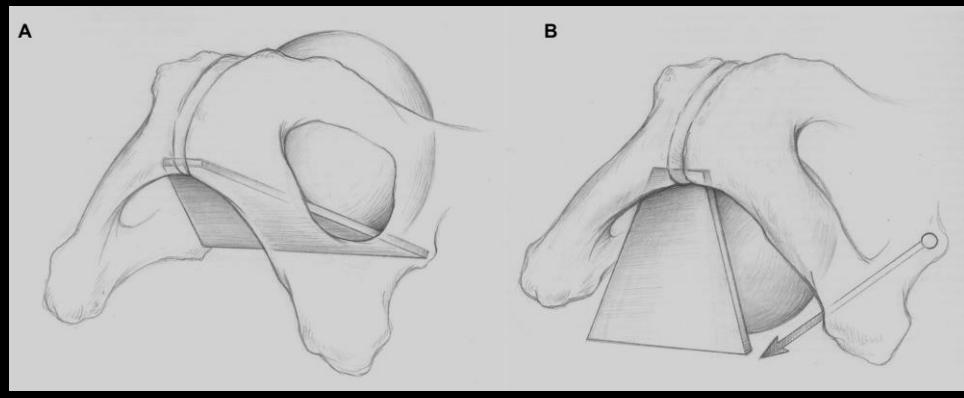

Miten laskeuma syntyy? posteriorisesti

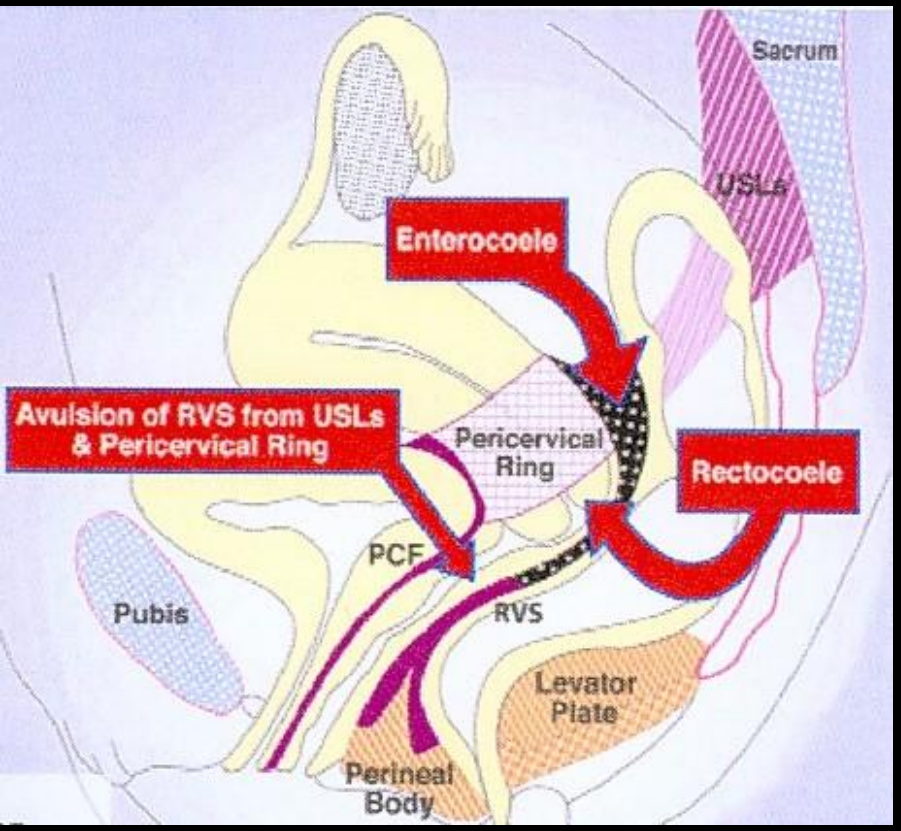

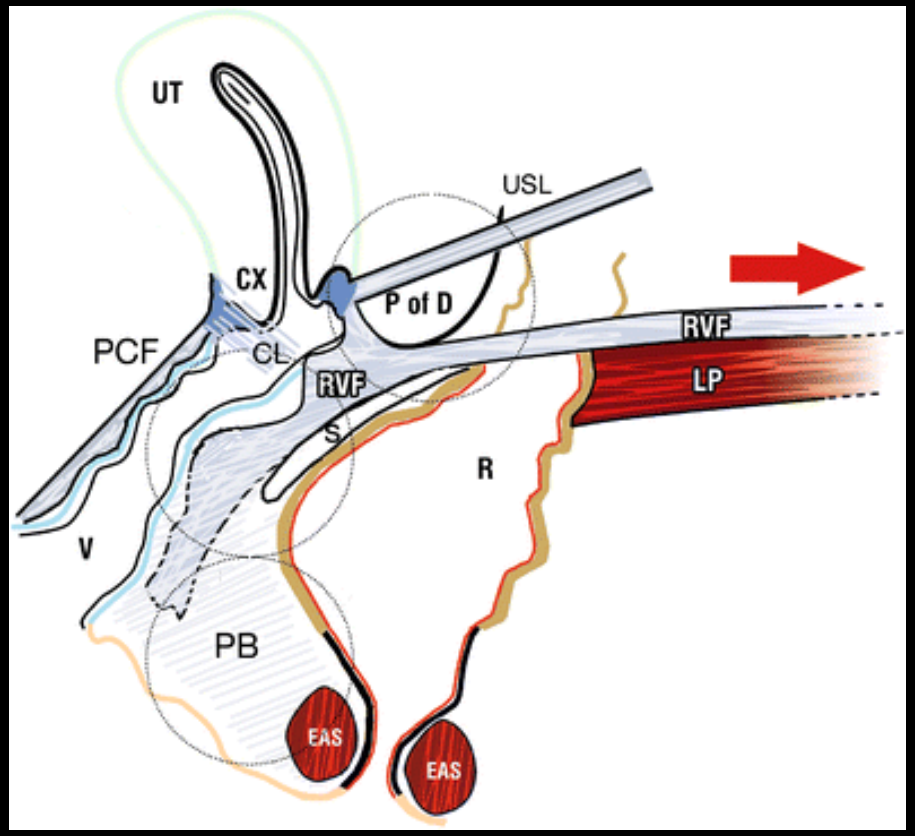

Miten tutkin laskeumapotilaan?

Anamneesi

- Mikä on vaiva?
  - Pullistuma?
  - Virtsavaivat?
  - Ulostusvaivat?
  - Kivut?
  - Seksiasiat?
- Muista!
  - Lantionpohjan kyselykaavakkeet, dokumentoi tulokset (skannaus tai muu tapa)
  - Potilaan voi olla helpompi vastata kyselyyn kuin suoriin keskustelukysymyksiin

Status

- Pyydä potilas vastaanotolle niin, että rakossa on virtsaa
- Kerro, että tavoitteesi on nähdä laskeuma niin suurena kuin on mahdollista
  - Potilas voi esim. riisuutuessaan jo rauhassa ponnistella ja kyykkiä

Status

- Tutkimuspöydällä pyydä pitkää ponnistusta ja sen jälkeen pyydä vielä ponnistamaan lisää (vrt. synnäri; ”vielä uus ilma ja ponnistus”)
- Kerro, että virtsan ja suolikaasun karkaamien on tavallista, eikä sitä pidä hävetä
- Vasta tämän jälkeen koske potilaaseen

Status

- Mieti laskeumaa arvioidessasi, mikä on hymenrengas ja miten laskeuma suhtautuu siihen.
- Arvioi:
  1. Johtopiste ja sen sijainti suhteesa hymeniin
  2. Etuseinä
  3. Takaseinä
  4. Apex

POP-Q

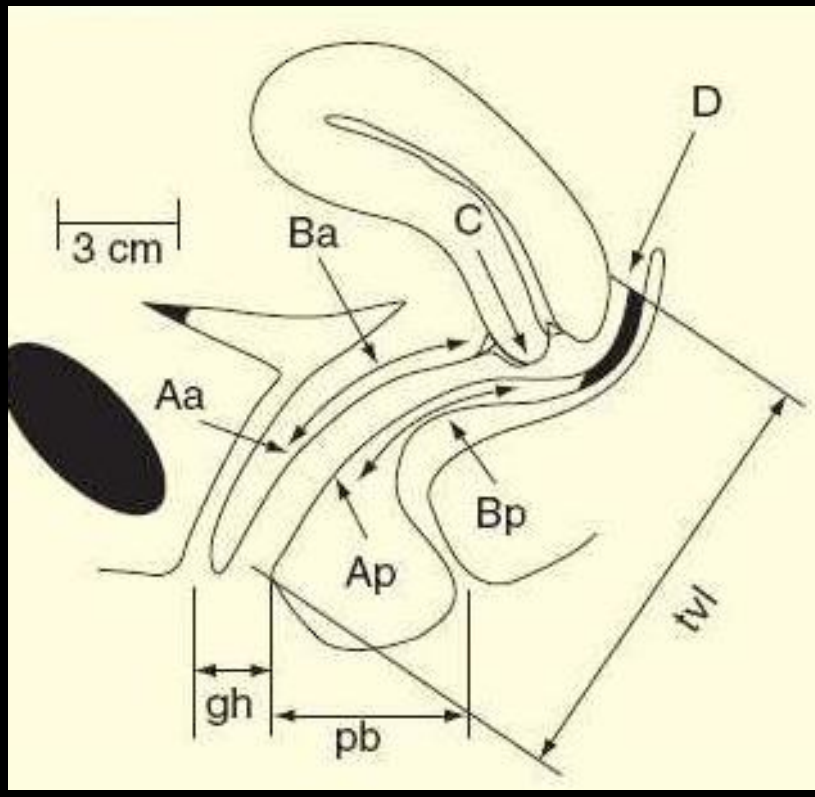

Anterior wall Aa	Anterior wall Ba	Cervix or cuff C
Genital hiatus gh	Perineal body pb	Tatol vaginal length tvl
Posterior wall Ap	Posterior wall Bp	Posterior fornix D

Status

- Apex on vaikea
- Jos kohtu on tallella, mieti, onko cx pidentynyt ja millä tasolla takafornix on
- Jos kohtu on poistettu, etsi pienet kolot kulmissa, “sakrokolot”
  - Joskus käytännössä mahdotonta löytää vaginanpohjan arpea
- Yskitä, pissata, mittaa residuaali

Status

- Ja ettei olisi liian helppoa
- Laskeumarenkaan käytön jälkeen status on usein “liian” hyvä

Konetutkimukset?

- Perineaalinen UÄ
  - 2D:llä keskiviivan laskeuma, erityisesti kysto- ja rektoseele näkyvä hyvin, apex huonommin. Tuppeumankin usein näkee
  - Aiemmin asetut verkot
  - Sfinkter
  - 3D:llä lateraalidefekti
  - 4D

  - Hans Peter Dietz, Sydney

Konetutkimukset?

- Defekografia
  - Perinteinen varjoaineella/MRI
  - Epäfysiologinen asento/tilanne
  - Onko hyötyä?