Hyvänlaatuiset gynekologiset kasvaimet

EGO-päivät

22.5.2015 Oulu

El Sari Koivurova

Benignit munasarjakasvaimet

- N. 10% naisista joutuu leikkaukseen ovariomuutoksen takia
- Premenopaussissa yleensä hyvänlaatuisia (maligneja 1:1000)
- Iän myötä maligniteettiriski kasvaa (50v. maligneja 3:1000)
- Riittääkö konservatiivinen-/ seurantahoito?

  - oireet ja maligniteettiriski
- Laparoskooppinen hoito ensisijainen
- Tarvittaessa ohjaus gyn. onkologin hoitoon

Maligniteettiriski

- Ovariokarsinooman riski-/ suojatekijät
  - BRCA1-, BRCA2-, HNPCC- geenimutaatiot
  - lapsettomuus
  - HRT
  - (PCOS?)
  + e-pillerit
  + raskaus ja imetys
  + sterilisaatio ja kohdunpoisto
- Ikä
- Sukurasite: ovario- ja rintasyöpä
- Endometrioositausta

Tutkimukset

- Sisätutkimus ja vatsan palpaatio
  - 84% < 5 cm kystista jää toteamatta
  - koko, aristus, mobiliteetti
- Adenopatiaa?
- TVUÄ
- CA12-5
  - yleisimmin käytetty
  - epäspesifinen, vääriä positiivisia paljon
  - endometrioosi, raskaus, infektio vaikuttavat

TVUÄ

- Diagnostiikan kulmakivi
- Kohtu- vai ovarioperäinen tuumori?
- Tulkinta riippuvainen tutkijan kokemuksesta
- Ongelmia:
  - merkittävien löydösten vaihtelevat raja-arvot
  - vääriä hälyytyksiä paljon
- 3D: ei näyttöä lisähyödystä
- Doppler
  - ei merkittävää etua morfologiaan verrattuna
  - heikkoa virtausvastusta nähdään myös tulehduksissa, endometrioomissa, keltarauhaskystissa ja ekstroissa
- 3D-väridoppler?
  - maligneille kasvaimille tyypilliset sentraaliset verisuonet

UÄ-morfologia

- Kystinen, kiinteä, sekakaikuinen
- Koko
- Papillaarisuus: koko
- Väliseinät: paksuus

IOTA (International Ovarian Tumor Analysis)

B-kriteerit (benigni)	**M-kriteerit (maligni)**
Yksilokeroinen kysta	Epäsäännöllinen, solidi kasvain
Solidin alueen maksimihalkaisija alle 7 mm	Askitesta
Kaikukatveita	Vähintään neljä papillaarista rakennetta
Sileäseinäinen monilokeroinen muutos, jonka halkaisija alle 10 cm	Epäsäännöllinen monilokeroinen solidi kasvain, jonka halkaisija on yli 10 cm
Ei virtausta Dopplerilla	Voimakas virtaus Dopplerilla

≥ 1 M-sääntö: maligni
≥ 1 B-sääntö: benigni
sekä M että B: epäselvä, luokittelematon muutos → konsultoi / muu kuvantaminen / leikkaus

(Maarit Anttila, GKS-päivät 2014)

RMI (Risk of Malignancy Index)

- Yhdistää ultraäänilöydöksen, menopaussistatuksen ja CA 12-5 –arvon
- RMI = U x M x CA12-5
- U:
  - Jos simplex-kysta tai yksi seuraavista = 1
  - Jos kaksi tai useampi seuraavista = 4
    - Monilokeroinen
    - Kiinteät alueet, yli 3 mm papillit
    - Askites
    - Bilateraalinen muutos
- M: premenopaussi = 1
  postmenopaussi = 4
- RMI > 200 viittaa maligniteettiin

UÄ-seuranta vai leikkaus?

- Oireiset ja epäilyttävät leikataan
  - Kompleksi, kiinteitä alueita, IOTA, RMI
- UÄ-seuranta
  - Pyritään poimimaan malignit muutokset
  - Vältetään tarpeeton kirurgia
    - Fertiileillä usein häviävät itsestään
  - Ei tieteellistä näyttöä toteutuksesta
  - Useita suosituksia olemassa
  - Leikkaamattomat endometrioomat ja teratoomat
  - Seuranta vaihdetaan kirurgiaan, jos
    - Tulee oireita
    - UÄ-morfologia muuttuu tai muutos kasvaa
    - Postmenopausaalisella potilaalla CA12-5 nousee

Benignit ovariomuutokset

- Toiminnalliset kystat
  - follikkelikystat
  - keltarauhaskystat
  - hemorragiset kystat
- Endometrioomat
- Itusolukasvaimet
  - dermoidi
- Epiteliaaliset kasvaimet
  - seröösi kystadenooma
  - musinöösi kystadenooma
- Fibroomat

Erotusdiagnostiikka

- Adnextorsio
- Tubo-ovarielli-absessi
- Kohdun kehityshäiriöt
- Tuubamuutokset
  - Ekstra
  - Hydrosalpinx
  - Kasvaimet

Follikkelikysta

- Yleisin, simplex-kysta
- Kypsynyt munarakkula ei puhkea
- Voi aiheuttaa kuukautishäiriöitä
- Yleensä häviää itsestään parin kk kuluessa
- Ohutseinäinen, yksilokeroinen
- 3-8 cm Ø
- ei sisäkaikuja eikä solideja osia

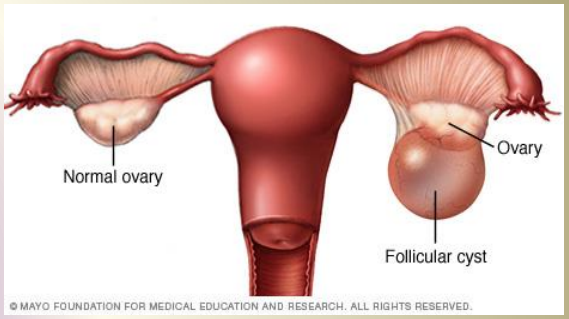

Keltarauhaskysta

- Edellistä harvinaisempi
- Voi olla hemorraginen
- Periovulatorisia kipuja ja vuotohäiriöitä pitkittyneen progesteronivaikutuksen takia
- Häviää yleensä itsekseen
- Yleisin raskauden aikainen ovariomuutos
- Paksuseinäinen, yleensä < 3cm Ø
- Doppler: ”Ring of fire”
- Pitsikuvio, jos hemorraginen
- Voi olla complexin näköinen

Endometriooma

- Sisältää degeneroitunutta verta toistuvien vuotojen myötä
- Koko vaihtelee
- Diffuusi homogeeninen sisältö 95%
- Joskus esiintyy monilokeroisena
- Joskus tiheäkaikuisia noduluksia seinämässä
- Riskipiirteet:
  - Nopea kasvu
  - Seinämän nodulus
  - Koko yli 9 cm
  - Ikä yli 45 v

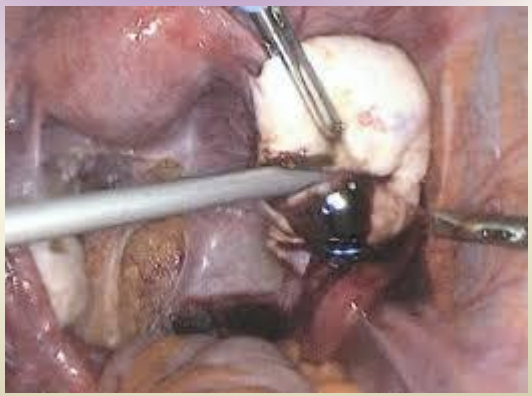

Dermoidi

- Kypsä kystinen teratooma, yleisin fertiili-iässä
- Ecto-, meso- ja endodermaalisia komponentteja (hius, luu, rusto, hammas, tali, hermokudos)
- Bilateraalinen 10-15%
- Torsioriski
- Yleensä yksilokeroinen kystinen tuumori, jossa tiheäkaikuisempia osia
- Kaikutiheys vaihtelee monipuolisen rakenteen vuoksi
- kaikukatveita

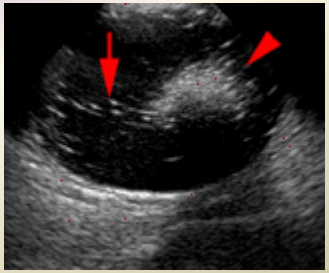

Seröösi kystadenooma

- Yleisin epiteliaalinen ovariotuumori
- Esiintymispiikki 40-50 v. iässä
- Yleensä yksilokeroinen
- Sisällä seröösiä nestettä
- Ohuita septoja
- Harvoin papilleja
- 15% bilateraalisia

Musiini kystadenooma

- Esiintymispiikki 30-50v iässä
- Sisältää limamaista eritettä
- N. 20% borderline-muutoksia
- Yleensä kookkaampi kuin seröösi kystadenooma, voi täyttää koko vatsaontelon
- Harvemmin bilateraalinen
- Multilokulaarinen, useita septoja
- Kaikutiiviys voi vaihdella eri lokeroissa
- Solideja osia, papilleja voi esiintyä
- Voi muistuttaa musiinia kystadeno-karsinoomaa

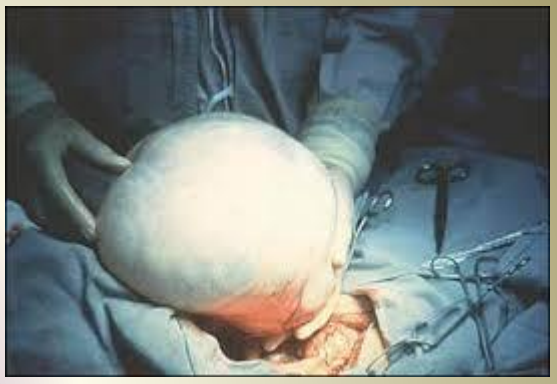

Musiini kystadenooma

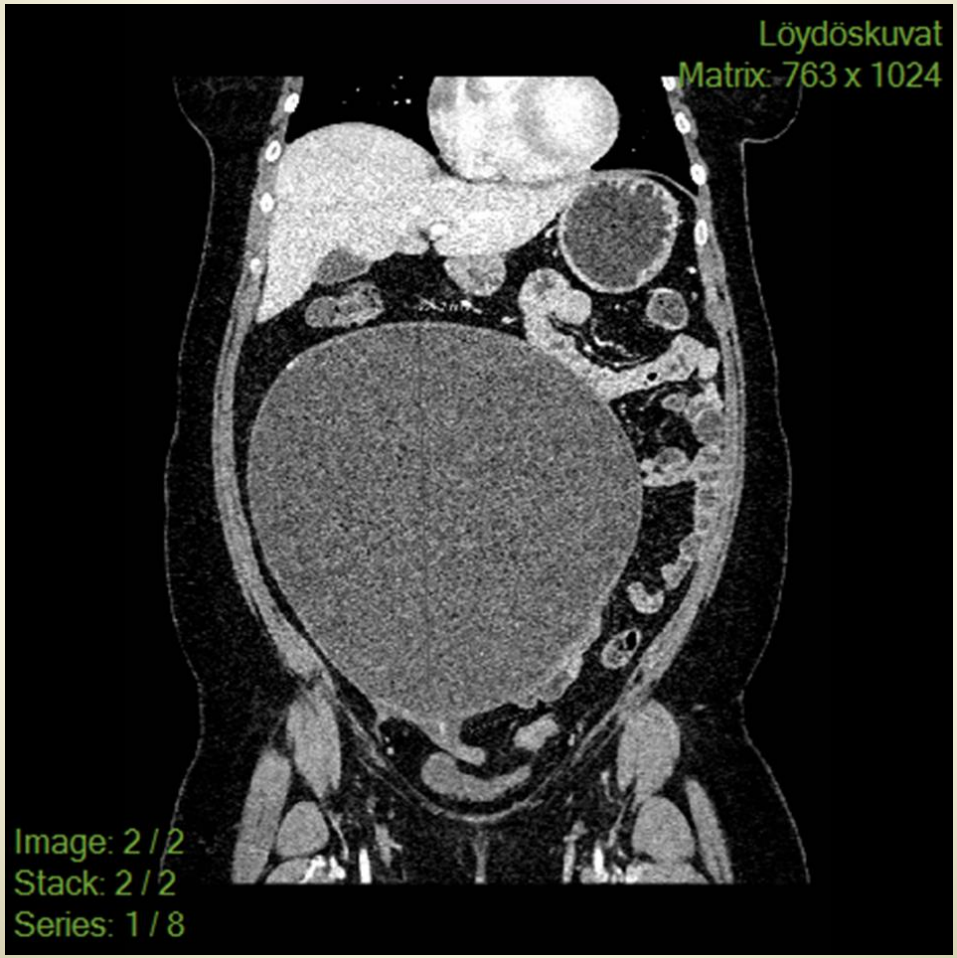

Fibrooma

- Yleisin sukupienakasvain
- Yleisin keski-ikäisillä
- Torsioriski
- Solidi, muistuttaa myomaa
- Joskus voi esiintyä kystisiä komponentteja

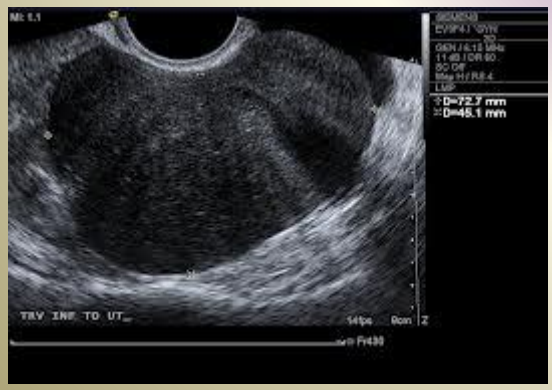

Adnextorsio

- Taustalla voi olla ovariotuumori
- Useammin oikeassa adneksissa
- Laajentunut, turvonnut adnex
- Hemorragiaa
- Ovario siirtynyt keskilinjaan
- Usein askitesta
- Pitkäikäinen torsio voi olla kompleksisen näköinen

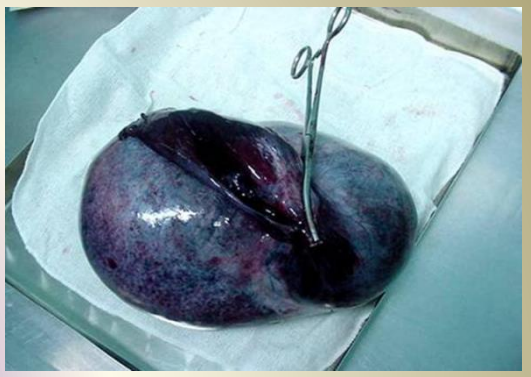

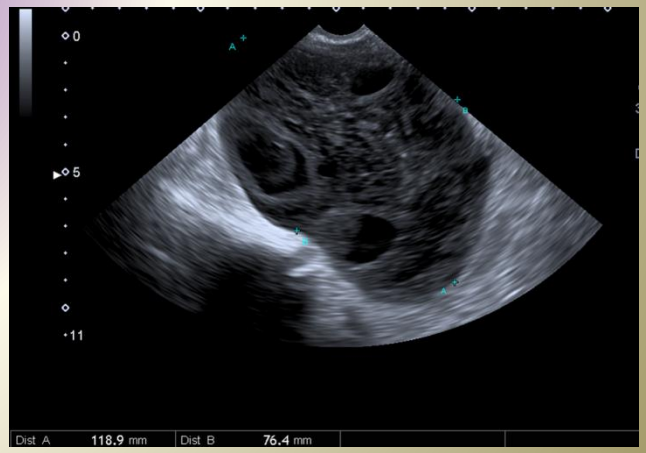

Tubo-ovarielli absessi

- Infektio-oireet
- Monilokeroinen kompleksi muutos kohdun takana tai sivulla
- Tulehdusjätettä, septoja, nestekaikuja, epäsäännöllinen paksu seinämä
- Usein bilateraalinen

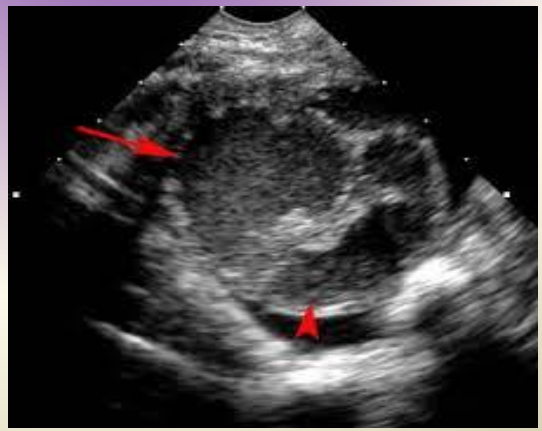

Benignit kohtukasvaimet

- Endometriumin hyperplasiat
- Endometriumpolyypit
- Myomat

Endometriumin hyperplasiat

- Premenopaussi
  - Endometriumin uä-tutkimus informatiivisin proliferaatiovaiheen aikana
  - Sekreetiovaiheessa paksuus 10-15 mm
  - < 6 mm endometriumilla ei todennäköisesti ole hyperplasiaa
- Postmenopaussi
  - > 5 mm endometrium epänormaali
- Hyperplasian ilmiasu epäspesifi eikä luotettavasti eroa karsinoomasta
- Yleensä endometrium on tasaisesti paksuuntunut
- Voi olla fokaalista paksuuntumista tai epätarkkarajaisuutta

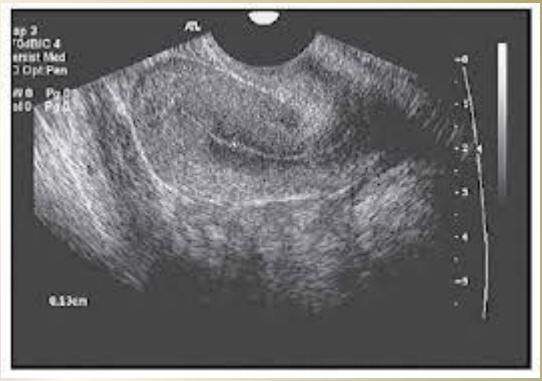

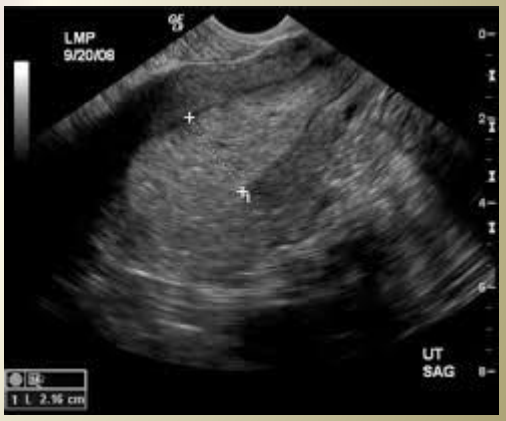

Endometriumpolyypit

- Paikallinen limakalvon liikakasvu
- Endometriumin paksuuntuma
  - Voi muistuttaa hyperplasiaa
- Joskus kystinen ilmiasu
- Dopplerilla voi nähdä virtausta varressa
- Hysterosonografia
  - Nesteen ympäröimä tarkkarajainen varrellinen muutos
  - Kaikutiiviydeltään vastaa endometriumia

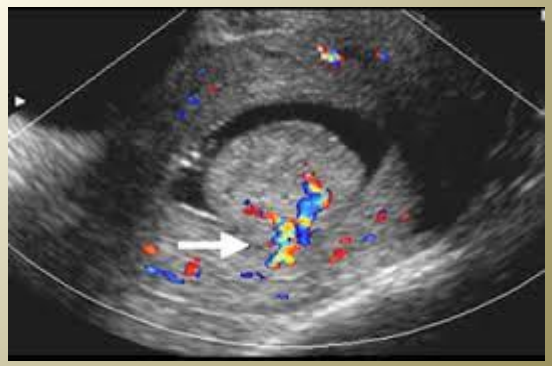

Myoomat

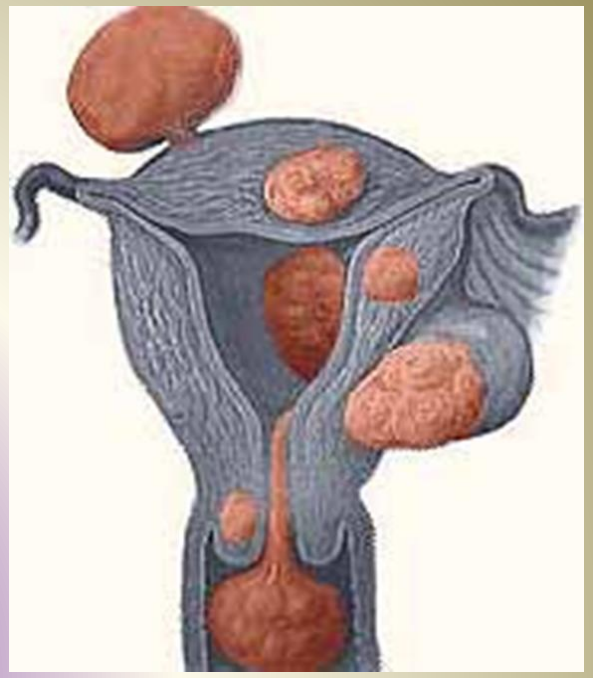

- Sijainti
  - Intramuraalinen yleisin
  - Subseröösi
  - Submukoottinen
- Kohdun ulkopuolella
  - Ligamentum latum
  - Cervix
  - Parasiitti
  - Voi muistuttaa adnex-tuumoria

Myomat

- Harvoin diagnostinen ongelma, tyypillinen pyöreä rakenne
- Yleensä niukkakaikuisempia kuin myometrium
- Kalsifikaation merkinä voi olla tiheäkaikuisempia fokuksia
- Myomanekroosissa voi olla kystisiä alueita myoman sisällä
- Dopplerilla niukka verenvirtaus

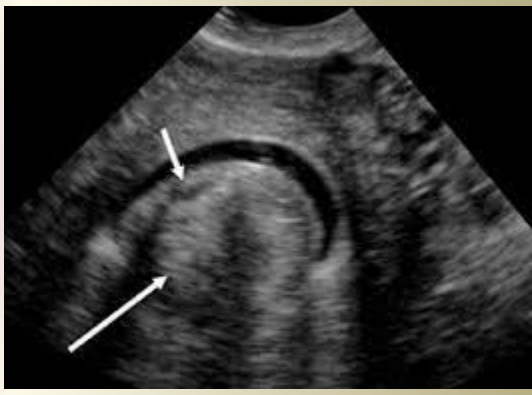

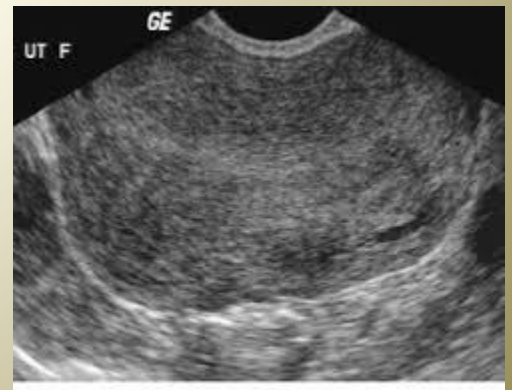

Ultrasound image of adenomyosis.

Lähteet

- RCOG Guideline 2011: Management of Suspected Ovarian Masses in Premenopausal Women
- Käypä hoito –suositus: Munasarjasyöpä, 2012
- Maarit Anttila: GKS-päivien luento: Munasarjakystat, 2014