Gynekologisia potilastapauksia EGO Oulu 22.5.2015

Maarit Niinimäki, gynekologi

Anna Kaisa Keränen, radiologi

Tapaus I/1

- 31-v G4P2
  - Kirurginen keskeytys 17-v
  - Kaksi normaalia raskautta ja synnytystä
- Tutkimuksia alavatsakipujen vuoksi ja endometrioosiepäily
- Ehkäisyrenkaasta pitänyt taukoa vaginiittioireiden vuoksi, kun tullut raskaaksi
- Gyn pkl:lle verisen vuodon vuoksi, todetaan kohdussa elävä sikiö h8+2 ja niukka rusehtavaa vuotoa spekulatutkimuksessa
- Aloitetaan lääkkeellinen raskaudenkeskeytys

Tapaus 1/2

- 2,5 kk keskeytyksen jälkeen tulee kovan alavatsakivun vuoksi päivystykseen
  - hCG negat, infektioparametrit norm
  - Keskeytyksen jälkeen ei vuotoa
  - UÄ: kohtu kooltaan normaalin rajoissa, kohdun sisällä useita epäsymmetrisiä nestetäytteisiä rakkuloita, joista suurimmat ad 3,2 cm

Tapaus I/3

- SITU-uä (Tekay): kohtuontelossa lakunoita, joissa hidas virtaus, mutta muutosalueen reunoilla poikkeavaa verisuonitusta, jossa nopeus jopa 1m/s herättäen vahvan epäilyn AV-fistelistä

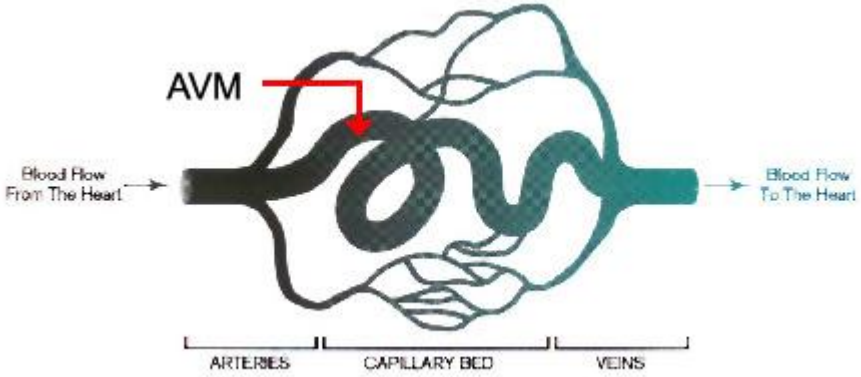

- UAVM
- Muodostelma, jossa kohdussa lukuisia arteriovenoosejä fisteleitä ilman kapillaariverkostoa
- Oirekuva
  - Verinen vuoto, voi olla massiivia
  - Voi olla oireetonkin
- Etiologia
  - Synnynnäinen/hankittu
    - Kaavinnat
    - Raskaudenkeskeytykset
    - Sektiot
- Erotusdiagnostiikka
  - Trofoblastitauti
  - Residua (RPC)

UAVM (Radiographics)

- **Radiographic features**
- **Ultrasound**
- Gray-scale sonographic appearances can be non-specific and can have a range of manifestations including areas of subtle myometrial inhomogeneity, tubular spaces within the myometrium, a intramural uterine, endometrial or cervical mass like region or sometimes as prominent parametrial vessels [2]. The extent of mass is effect is however minimal.
- **Colour Doppler**
- Typically shows serpiginous/tubular anechoic structures within the myometrium with a low resistance (RI ~0.2-0.5), high velocity flow pattern on colour Doppler interrogation.
- **Pelvic MRI**
- MR imaging allows one to confirm the diagnosis of uterine AVM non-invasively. Multiple serpentine flow-related signal voids are typically seen in the uterine wall, endometrial cavity, and parametrium on T1 and T2 weighted images. Contrast-enhanced dynamic MR angiography can depict complex serpentine abnormal vessels that enhance as intensely as normal vessels and show early venous return [4].
- **Treatment**
- Transcatheter arterial embolisation is an excellent treatment option in selected cases.

UAVM US

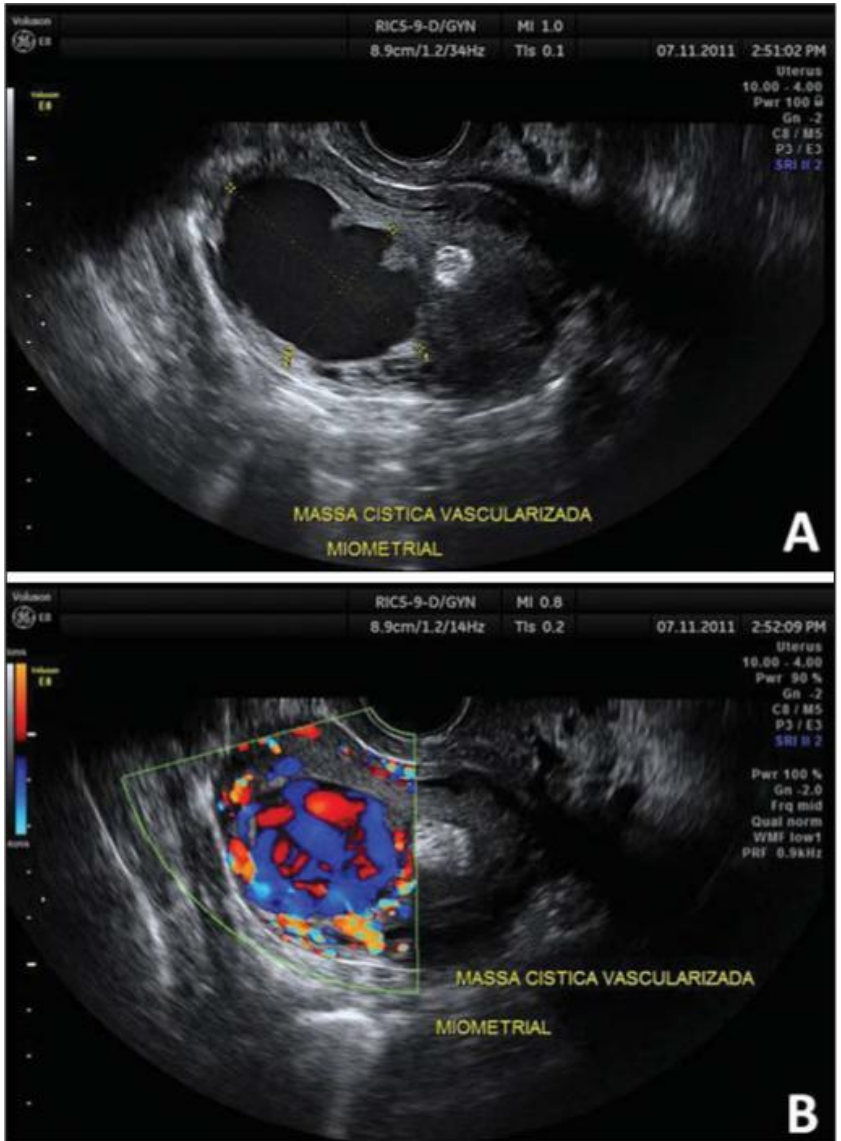

- **Ultrasound**
- Gray-scale sonographic appearances can be non-specific and can have a range of manifestations including areas of subtle myometrial inhomogeneity, tubular spaces within the myometrium, a intramural uterine, endometrial or cervical mass like region or sometimes as prominent parametrial vessels [2]. The extent of mass is effect is however minimal.
- **Colour Doppler**
- Typically shows serpiginous/tubular anechoic structures within the myometrium with a low resistance (RI ~0.2-0.5), high velocity flow pattern on colour Doppler interrogation.

MRI

- Varmistaa kohdun AVM diagnoosin
- Kohdun seinämässä, kohtuontelossa ja parametreissa näkyy useita seprentiinimäisiä signaalialenemia T1 ja T2 -kuvissa
- Varjoainetehostetuissa MR angiografiakuvissa näkyy serpentiinimäisiä poikkeavia suonia, jotka tehostuvat kuten normaalisuonet, myös varhainen vena paluu voi näkyä

UAVM MRI

T2

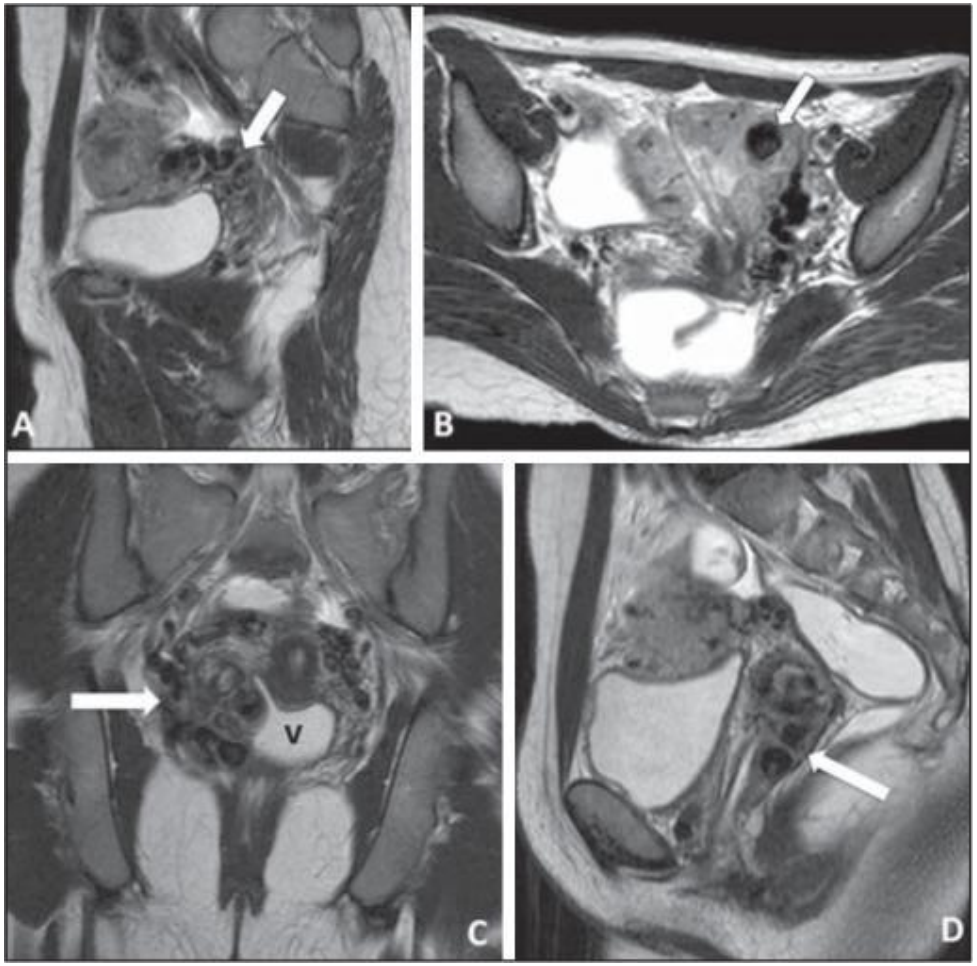

Varjoaine T1

Kohtuvaltimoembolisaatio

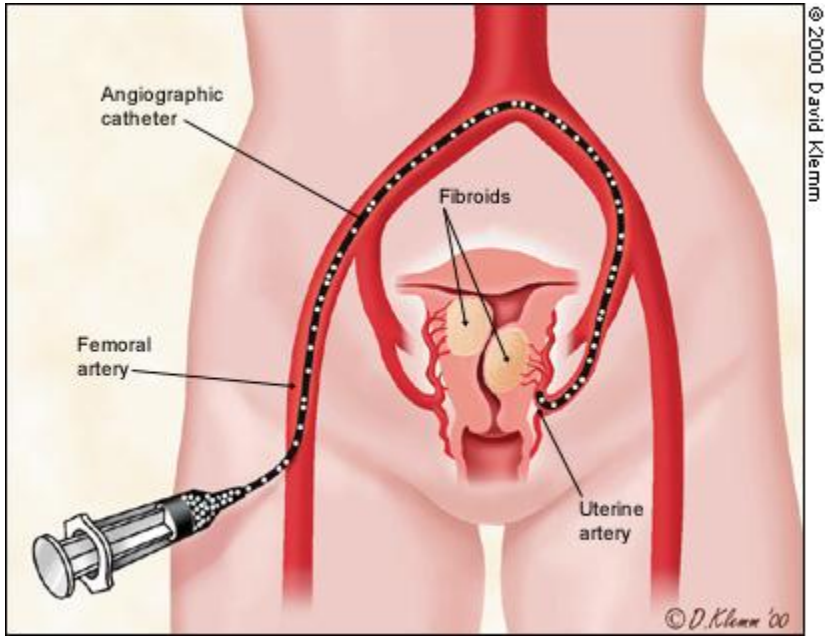

- Varmistaa diagnoosin ja mahdollistaa hoidon
- Embolisaatio resorboituvalla gelatiinilla
- Partikkelit sulavat noin parissa viikossa
- Toimenpiteeseen liittyy yleensä kovaakin (iskeemistä) kipua

Angiografia ja embolisaatio

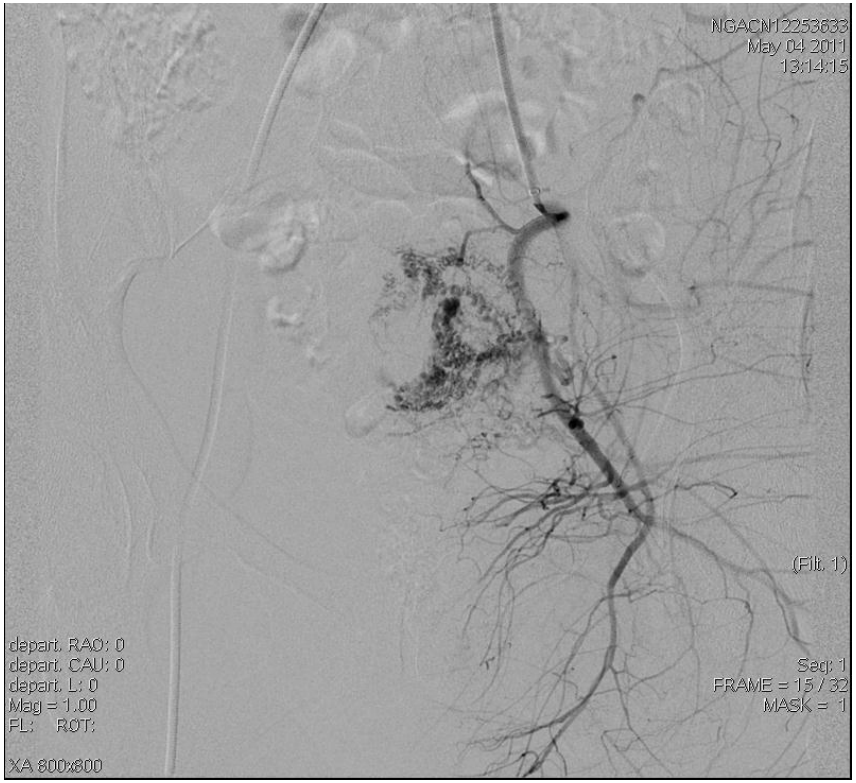

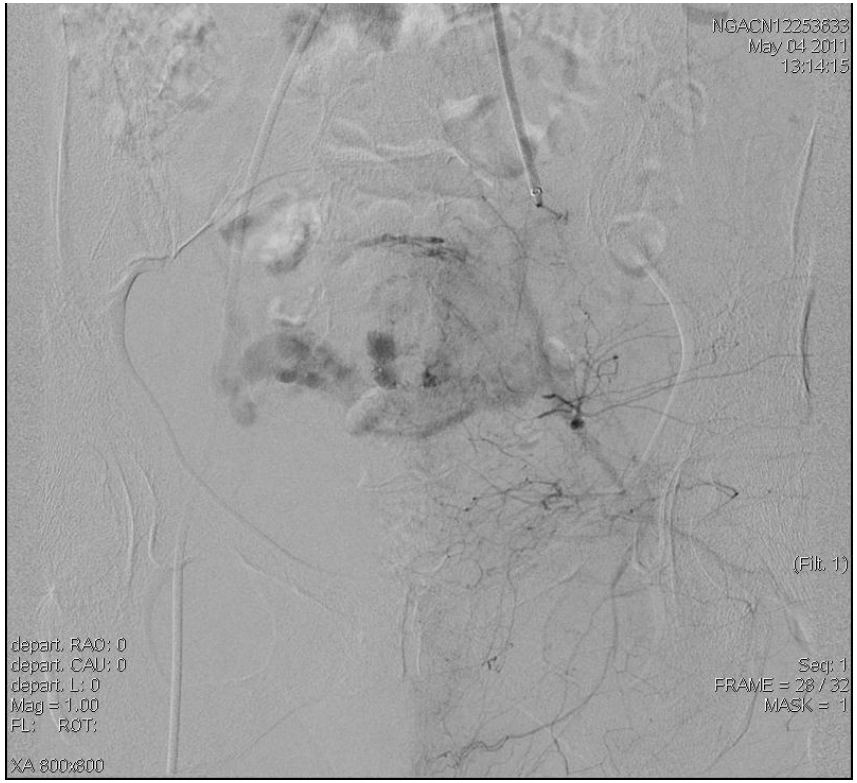

Lopputulos

NGACN12253633
May 04 2011
15:21:58
(Filt. 1)
depart. RAO: 1
depart. CRA: 1
depart. L: 0
Mag = 1.00
FL: ROT:
XA 800x800
Seq: 14
FRAME = 13 / 25
MASK = 3

AVM

- Tärkeää epäillä ja diagnosoida, koska kohdun instrumentaatio (jolla vuoto-ongelmia usein hoidetaan) voi johtaa massiiviin verenvuotoon
- Raskaus on mahdollinen embolisaation jälkeen
- Tapausselostuksia, joissa istukkakomplikaatioita seuraavassa raskaudessa aiemmin embolisaatiolla hoidetu AV-malformaation jälkeen (Soeda 2014)
  - Istukka-ablaatio
  - Placenta accreta

Tapaus II/1

- 30-v terve nainen, G4P3. Synnytykset sektiolla.
- Kuukausi sitten abortus inhibitus h11, sikiö vastannut kooltaan h6
  - Hoidettu aluesairaalassa lääkkeellisesti
- Nyt alkanut kirkas vuoto, jonka ajatellut olevan kuukautisvuotoa. Alavatsakipua, supistelua. Hb 127.
- St yt hyvä, vaginassa vuotoa, hyytymää. Kohdunsuulta tulossa raskausmateriaalia, jota jyväpihdillä poistettu

Tapaus II/2

- Kohdun etuseinämän puolella istmisellä alueella pyöreä, runsaskaikuinen, hieman rakkulainen muutos. Sopii olemaan sektioarven seudussa. Fundus näyttää tyhjältä. Muutosalueen ympärillä ei juurikaan näy myometriumia.
- Muutoksen koko 6,8 x 10,1x 6,3 cm

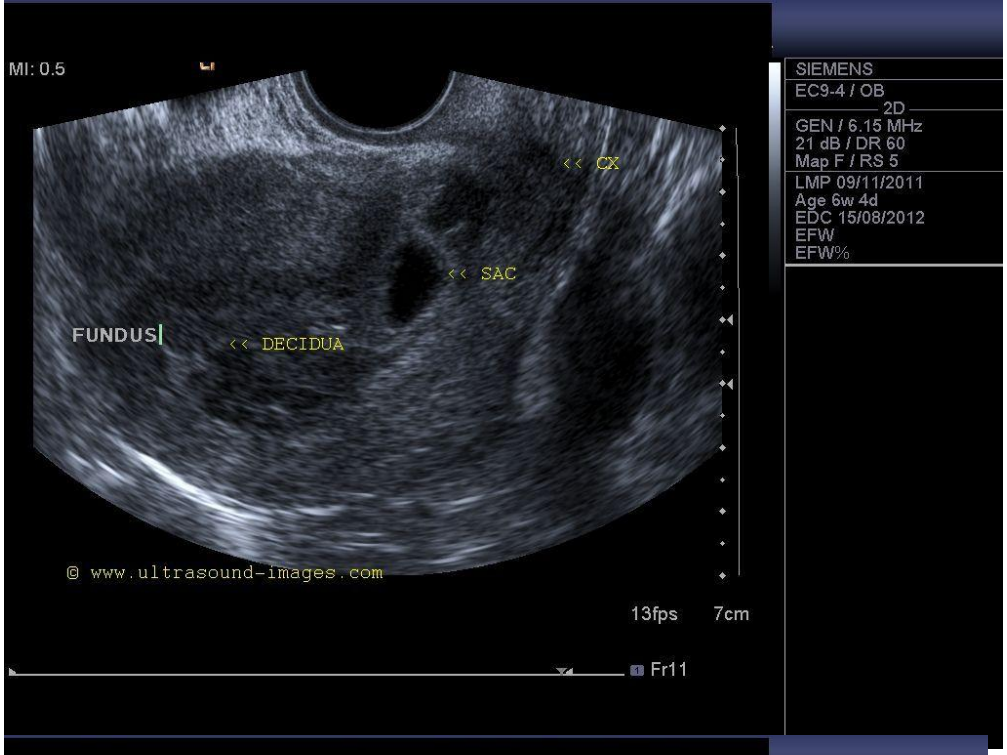

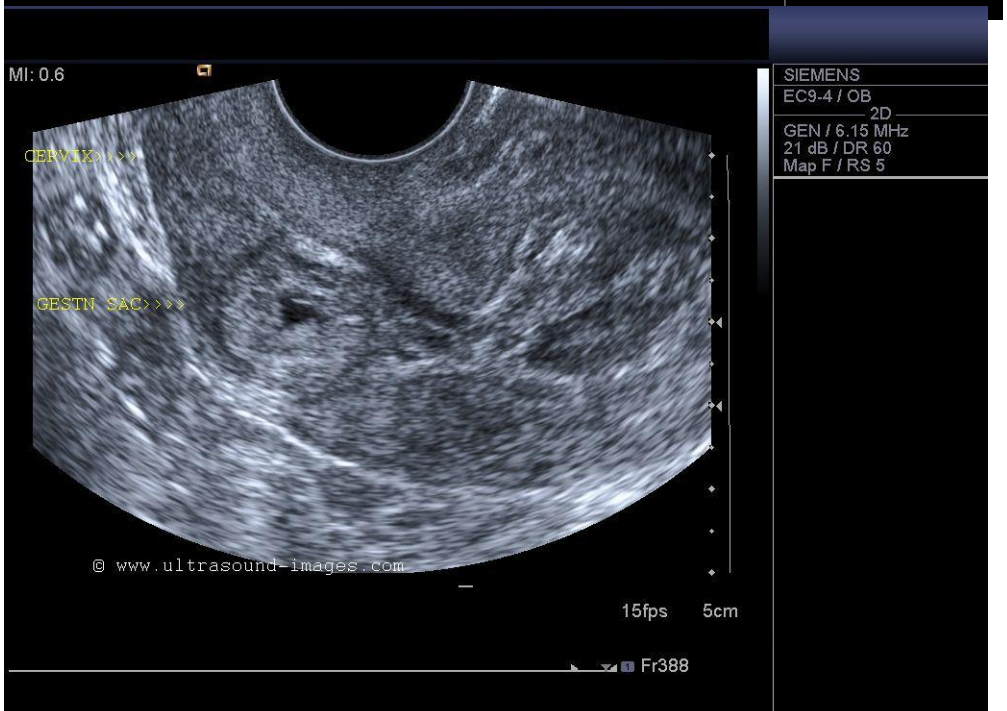

Tapaus II/3

- Epäily sektioarpiraskaudesta, osastolle seurantaan
- S-hCG 3578 -2817
- Pipelle-näyte PADksi ja jääleikkeeksi
  - Jääleikkeessa ei molaan viittaavaa, residuaksi (RPC) sopiva löydös

Alavatsan MRI

- Kuvaus räätälöidään kysymyksen asettelun mukaan
  - Endometrioosi
  - Gyn pikkulantio
  - Ovariotorsio…

MRI

T2 sag

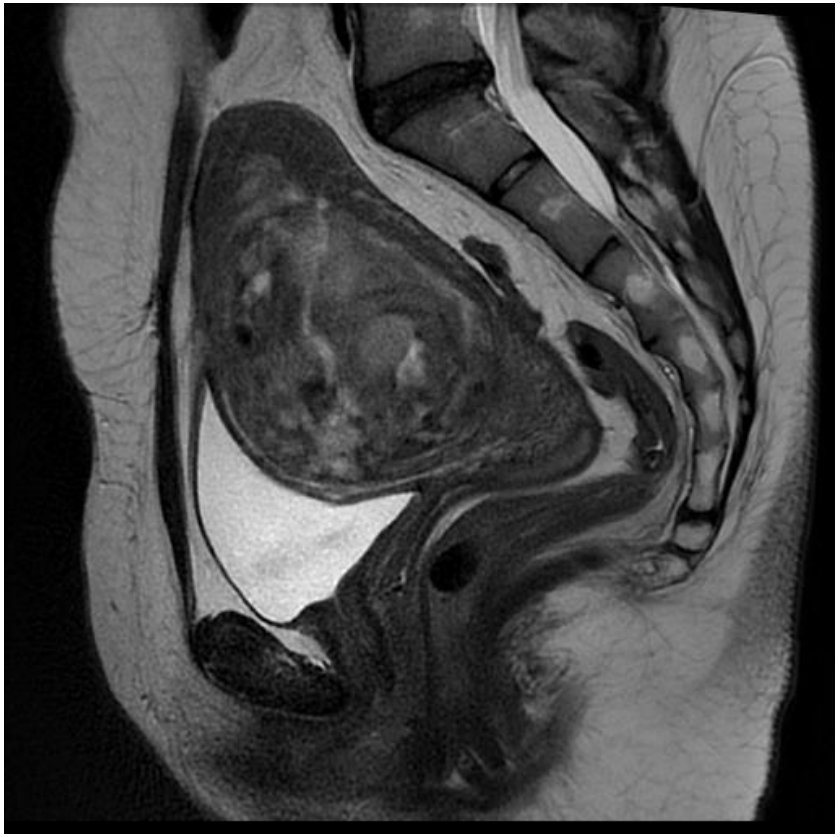

T1 ax fatsat tehostettu

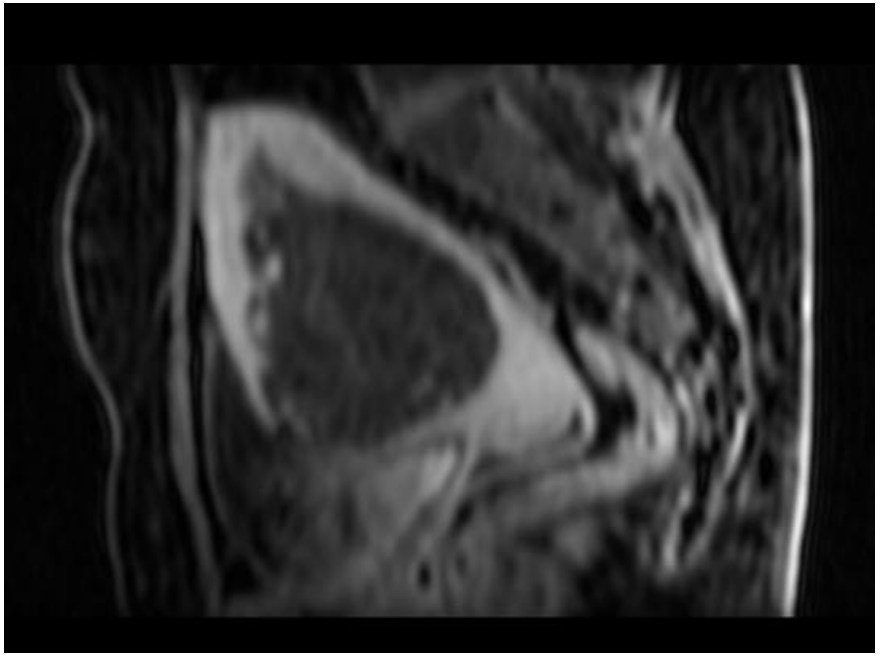

MRI

mola

sektioarpiraskaus

Sektioarpiraskaus

- Harvinaisimpia ektooppisen raskauden muotoja
  - Insidenssi 1:1800-2200 raskautta
  - Insidenssi kasvussa?
- UÄ
  - Sensitiivisuus TVUÄ:llä 85%
  - Kohdun fundus tyhjä, samoin kervikaalikanava
  - Raskaus sijaitsee kohdun alasegmentissä sektioarven seudussa
  - Rakon ja raskauspussin välissä ei myometriumia nähtävissä
- MRI
  - Vaikea dg varsinkin loppuraskaudessa, kun myometria muutenkin ohut
  - Kohdun läpi kasvava istukka helpompi nähdä (perceta)
- Komplikaatiot: kohdun ruptuura ja massiivi vuoto
- Erotusdiagnostiikka:
  - Keskenmeno
  - Prominentti sektioarpi
  - Kervikaalinen raskaus

https://www.youtube.com/watch?v=3r2ol33RjOA

CSP hoito

- Ei konsensusta, mikä on paras hoitomuoto
  - Kirjallisuudesta löytyy pääasiassa tapausselostuksia
- Käypä hoidon mukaan hoito kuten kervikaalikanavan raskauksissa
- Metotreksaatti-injektio 1mg/kg
  - Review (Cheung 2015): Suoraan raskauspussiin 74% hoituu kerta-annoksella, 89% toistetuilla annoksilla
  - Ensilinjan hoito, jos S-hCG <100.000
  - Yhdistettynä gefitinibiin (EGFR-antagonisti, Iressa ®)??
- KCl- injektio raskauspussiin
- (Mifepristoni)
- Embolisaatio
- Laparoskooppinen raskausalueen poisto
  - Vasopressiini-injektio
- UÄ-ohjattu kaavinta tai hysteroskopia embolisaation jälkeen (Qian 2015)
- Kohdunpoisto

- Oma potilas: MTX 1mg/kg i.m. -> päädyttiin embolisaatioon

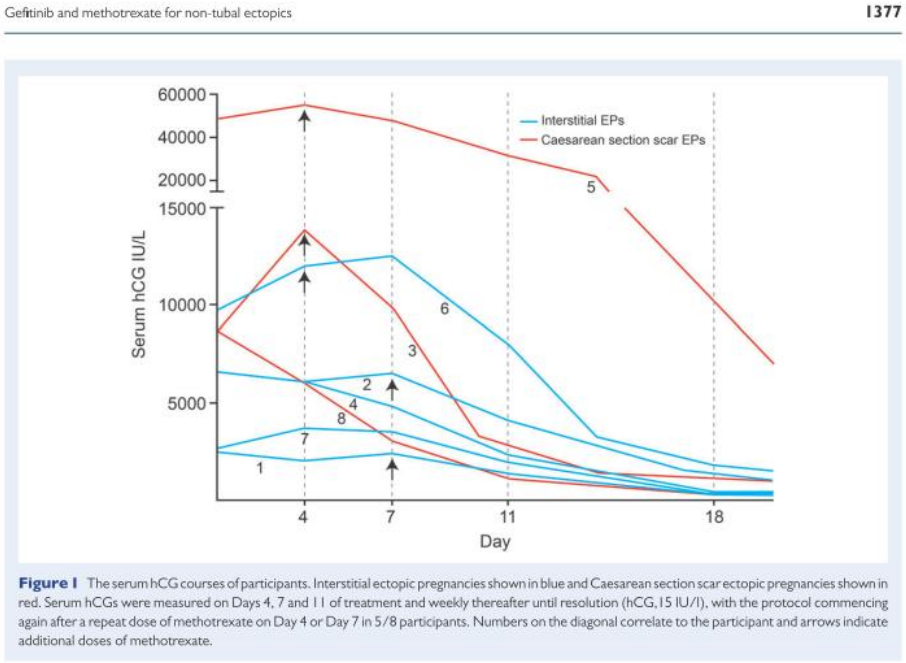

Figure 1 The serum hCG courses of participants. Interstitial ectopic pregnancies shown in blue and Caesarean section scar ectopic pregnancies shown in red. Serum hCGs were measured on Days 4, 7 and 11 of treatment and weekly thereafter until resolution (hCG, 15 IU/l), with the protocol commencing again after a repeat dose of methotrexate on Day 4 or Day 7 in 5/8 participants. Numbers on the diagonal correlate to the participant and arrows indicate additional doses of methotrexate.

Vasen

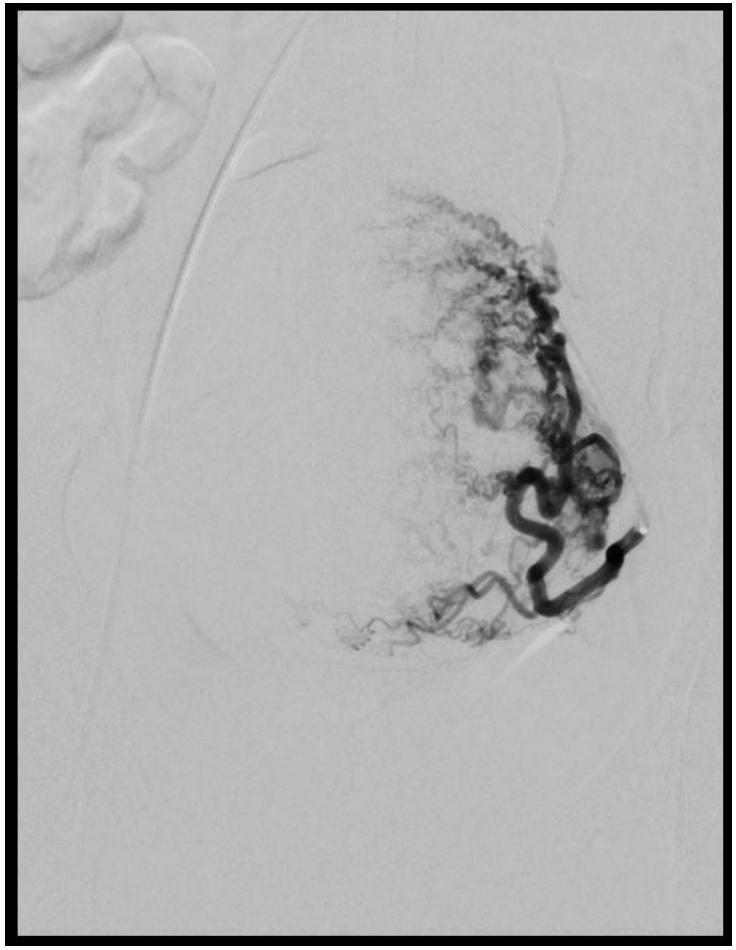

- Transfemoraalinen punktio oikealta. Katetroidaan aluksi vasen uterina joka lähtee normaaliin tapaan arteria iliaca internan anteriorista haarasta. Varjoainekuvauksessa kohtuvaltimot hypertrofioituneet. Aktiivia vuotoa ei kuitenkaan todeta. Embolisoidaan vasen kohtuvaltimo sulavilla gelatiinikappaleilla.

Oikea

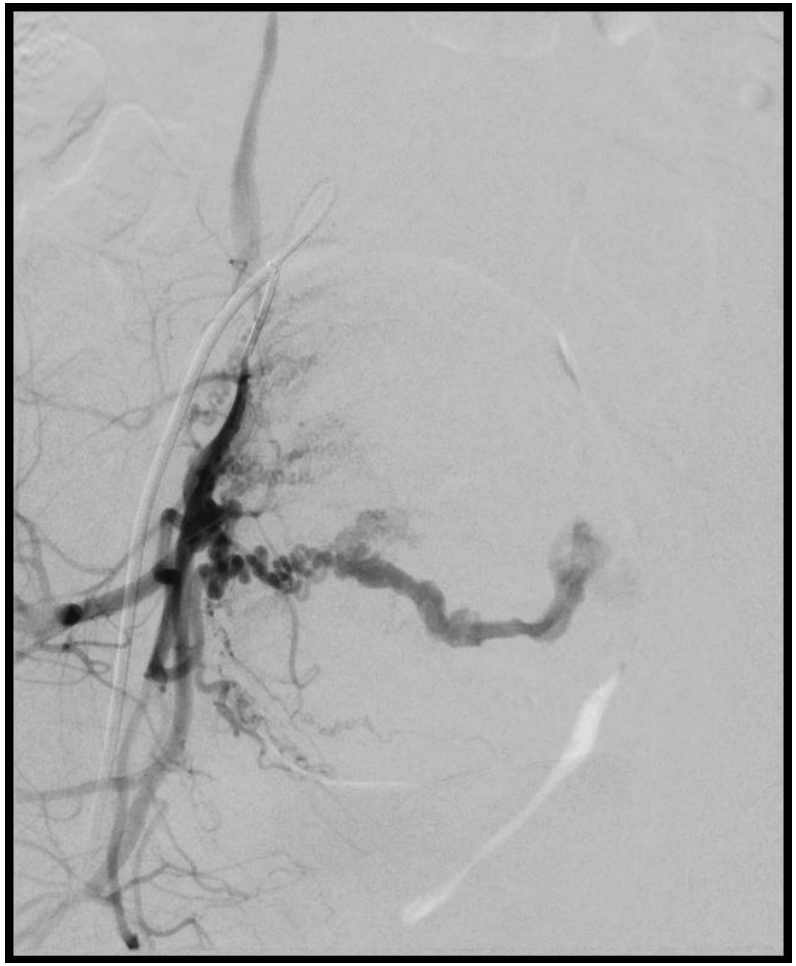

- Tämän jälkeen katetroidaan oikea arteria uterina joka sekin lähtee normaaliin tapaan iliaca internasta. Oikelta uterina ruiskutuksessa voimakasta fistelöintiä laskimopuolelle mutta ei kuitenkaan aktiivia ekstravasaatiota tältäkään. Tukitaan oikea uterina myös sulavilla gelatiinikappaleella.

Lopputulos

- Loppukuvassa korkeintaan vähäistä täyttöä oikealta kohdun alaosaan pienelle alueelle.

Tapaus II jatkuu

- Embolisaatio tehty 2.3., vuoto jatkuu niukkana
  - hCG 2200
- Päädytty operatiiviseen hoitoon (LH)
  - Kohdun istmisessä osassa muhkurainen resistenssi pullistaa noin 4 cm ulospäin, myometrium kalvomainen sopien UÄ-löydökseen
  - Postoper toipuminen normaalia

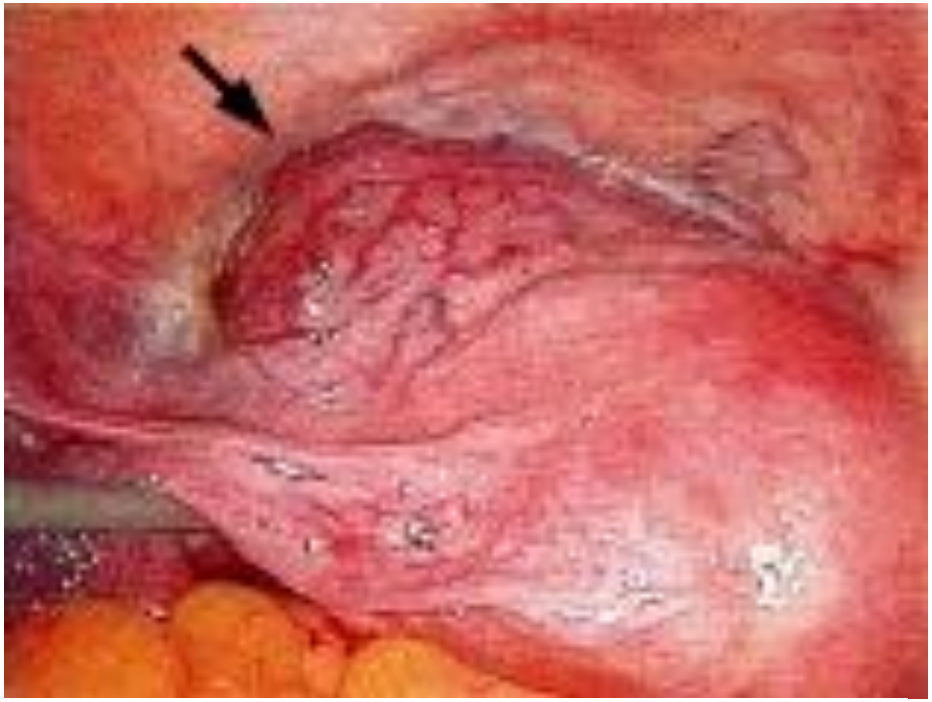

Hoitomuodon valinta epätyypillisissä ektooppisissa raskauksissa

- ”Non-tubal ectopic pregnancies” harvinaisia, mutta insidenssi lisääntynyt CS insidenssin myötä
  - Kirurginen hoito usein haasteellista
- Konservatiivinen hoitomuoto ensisijaisesti
  - Seurataan hCG:n resoluutiota
  - EGFR-agonistit yhdistettynä MTX?
- Vähän näyttöön perustuvaa tietoa -> hoitolinjaa syytä muuttaa tarvittaessa
- Hemodynaamisesti epästabiili potilas -> operatiivinen hoito