Kohdunulkoinen raskaus

EGO-päivät 24.5.2012

Sari Koivurova, LT, el

OYS

Yleistä

- Kohdunulkoinen raskaus sijaitsee kohtuontelon ulkopuolella
- Yleisimmin munajohtimessa (97-98%)

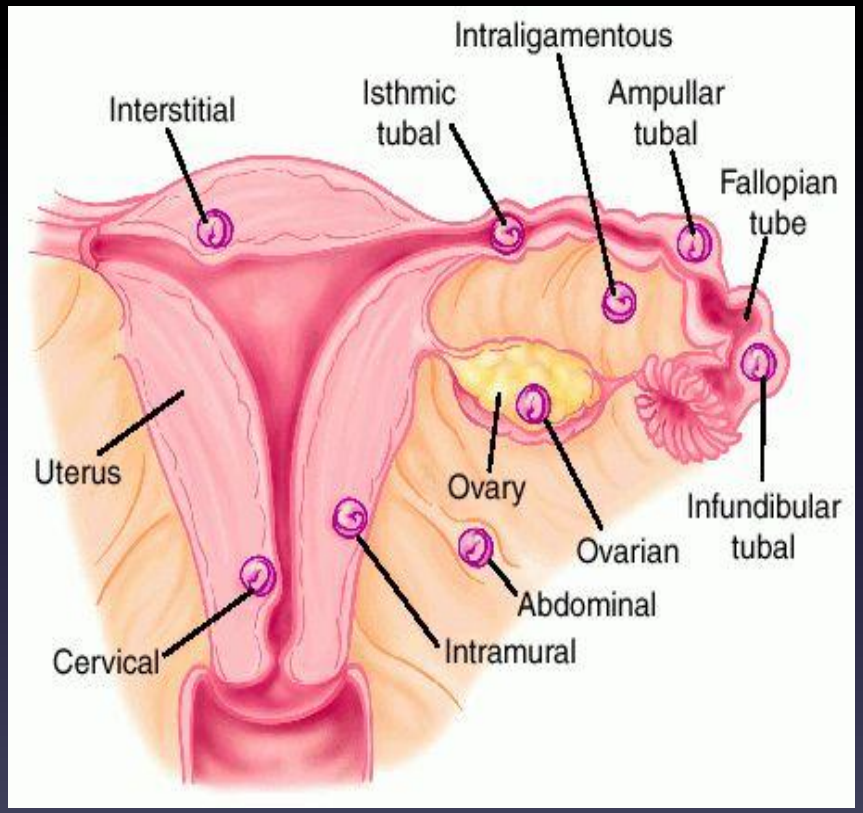

Yleistä

- Kaikista raskauksista kohdunulkoisia on 2%
- 1/1000 fertiili-ikäistä naista/v
- 1990-luvulta lähtien esiintyvyys on ollut laskussa
- Heterotooppiset raskaudet ovat yleistyneet hedelmöityshoitojen myötä

Riskitekijät

- PID (klamydia)
- Lantion alueen leikkaukset
- Aiemmat kohdunulkoiset raskaudet
- Tupakka
- Kuparikierukka
- Lapsettomuus ja sen hoidot

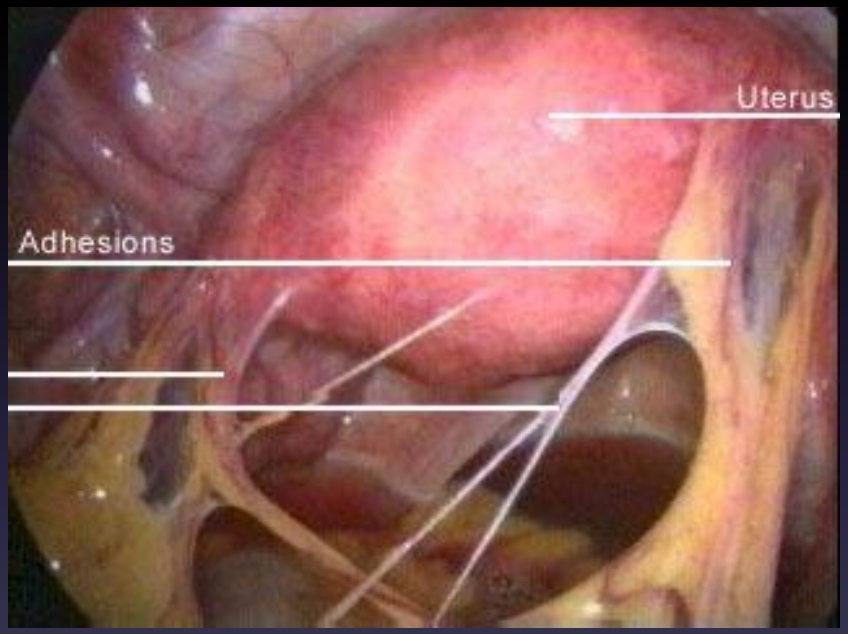

Oireet

- Oirekuva voi vaihdella oireettomasta akuutin mahan ja sokin oireisiin
- N. 25% oireettomia ja paranee spontaanisti
- Usein toispuoleisia mahakipuja, verinen vuoto h 7-9 maastossa
- Vastaavia oireita voi olla myös normaalissa alkuraskaudessa
- Akuutissa vuototilanteessa voi esiintyä kovaa mahakipua, hartiapistosta ja tajunnantason laskua
- Käypä hoito –suositus: fertiili-ikäisen naisen alavatsakipu ja verinen vuoto alkuraskaudessa ovat aihe epäillä kohdunulkoista raskautta

Diagnostiikka: hCG

- S-hCG mahdollisimman varhaisessa vaiheessa
- Jos s-hCG on positiivinen, tulee raskauden sijainti varmistaa vaginaalisella ultraäänellä ja poissulkea alkuraskauden keskenmeno
- Lähete erikoissairaanhoitoon
- Kuukautisanamneesi (h 4-5 harmaa alue, jolloin UÄ:ssä ei näy vielä raskautta)

Diagnostiikka:hCG

- Normaalisti s-hCG 1.5-kertaistuu 48 tunnissa
- Korkeimmillaan h 10
- Kohdunulkoisessa raskaudessa nousu on yleensä hitaampaa, tosin osalla potilaista nousu voi tapahtua normaalisti
- Heterotooppinen raskaus

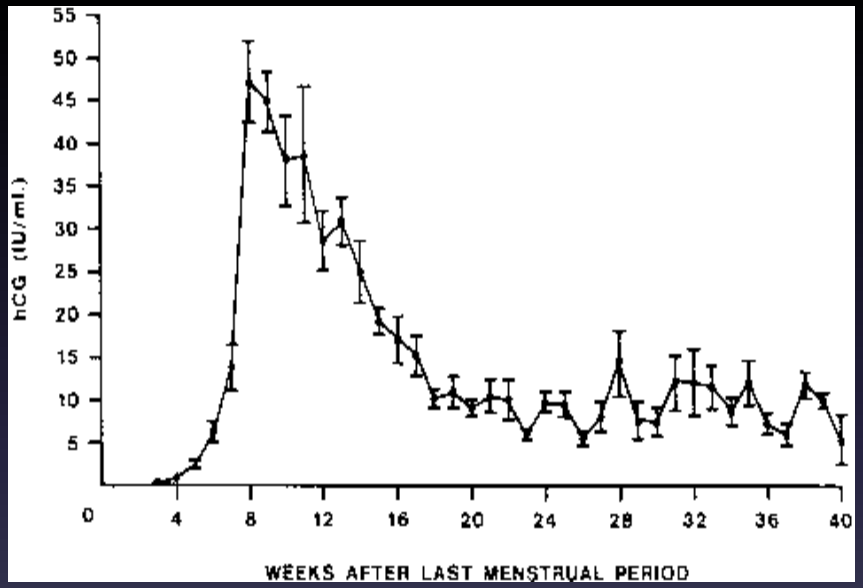

Diagnostiikka: status

- Statuksessa (toispuoleinen) alavatsan palpaatioarkuus, resistenssi, niukka verinen vuoto, cx kiinni
- Defence-oire, takykardia ja matala RR viittaavat akuuttiin vatsaontelon sisäiseen vuotoon

Diagnostiikka: hCG+UÄ

- H 6 kohdunsisäinen raskaus pitäisi näkyä UÄ:llä, jos s-hCG 1000-2000 IU/l
- Jos vähäoireisella potilaalla ei näy kohdunsisäistä raskautta s-hCG:n ollessa yli 2000 IU/l, toistetaan tutkimus parin pv kuluttua
- Jos s-hCG on yli 5000 IU/l ilman havaittavaa raskautta, tulee dg varmistaa laparoskopialla

Diagnostiikka:UÄ

- Tyhjä kohtu, endometrium voi olla paksuuntunut
- Nestekaiku tuubassa
- FD:ssa voi olla nestekaiku
- Joskus UÄ:ssä ei näy mitään poikkeavaa

Diagnostiikka: UÄ

- Joskus voi näkyä pseudosac
- Erotusdg:

  - aivan alkuraskaus

  - tuulimuna

Diagnostiikka: UÄ

- Intra-abdominaalinen verenvuoto
- Verta ja hyytymää pikkulantiossa

UÄ: cornuraskaus

- Normaali/paksuuntunut endometrium
- Raskauspussi toisessa kornussa
- Voi joskus näyttää kohdunsisäiseltä raskaudelta

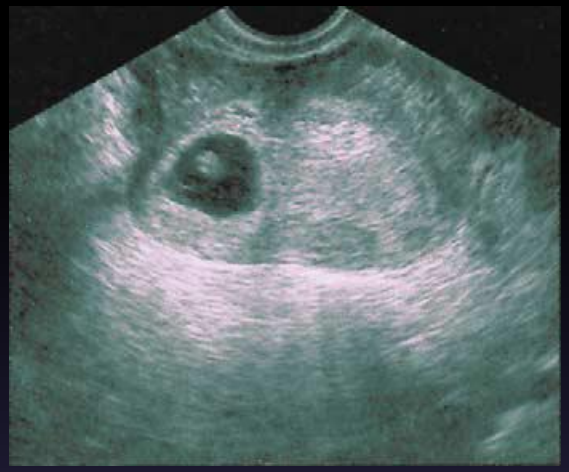

UÄ: cervix-raskaus

- Tyhjä kohtuontelo
- Raskauspussi kervikaalikanavassa
- Erotusdg: keskenmeno
- 3D-UÄ / doppler eduksi?

Erotusdiagnostiikka

- Munasarjakystan ruptuura
- Kohdun sivuelinten torsio
- PID
- Appendisiitti
- Virtsatiekivi
- CRP, PVK, PLV ja alkuvirtsa

Hoito

- Käypä hoito –suositus: vähäoireisella potilaalla pyritään seuranta- tai MTX-hoitoon
- Akuuteissa tilanteissa laparoskopia
- Rh-negatiivisille naisille anti-D-rokote hoitotavasta riippumatta

Seurantahoito

- Vähäoireisilla potilailla
- S-hCG:n lähtotaso alle 2000 IU/l
- Munajohdinraskauden halkaisija UÄ:ssä alle 3-4 cm
- Viikoittainen s-hCG-seuranta, tiitterin tulee laskea johdonmukaisesti
- Jatketaan kunnes tiitteri alle 10 IU/l
- Jos tiitteri ei laske tai lähtee nousuun tai potilas tulee oireiseksi, siirrytään aktiiviseen hoitoon

Metotreksaattihoito 1

- Vähäoireiselle potilaalle, jos s-hCG on alle 5000 IU/l ja potilas halukas sitoutumaan seurantakäynteihin
- Ennen hoitoa: PVK, neutrofiilit, ALAT ja krea; K toistetuissa annosteluissa
- MTX 50 mg/m^2 tai 1 mg/kg im. kerta-annoksena
- Voi aiheuttaa ohimenevää mahakivun pahenemista ja s-hCG-tiitterin nousua seuraavina päivinä
- S-hCG-seuranta kunnes negatiivinen
- Hoito voidaan tarvittaessa toistaa viikoittain kolme kertaa, ellei s-hCG laske (max 4 annosta)

Metotreksaattihoito 2

- Uutta raskautta tulee välttää kuukauden ajan kerta-annoshoidon jälkeen ja 3 kk toistuvien annosten jälkeen
- Uutta raskautta suunnitteleville aloitetaan samalla foolihappolisä 0.4 mg/vrk
- Muutoin foolihappolisä vain, jos yli 2 MTX-annosta
- Jos s-hCG ei laske johdonmukaisesti tai oirekuva pahenee, siirrytään leikkaushoitoon
- Diagnoosia ei pystytä varmistamaan PAD:n puuttuessa

MTX-hoidon vasta-aiheet

- Kohdunsisäinen raskaus
- Epävakaa hemodynamiikka
- Vakavat sytopeniat
- Akuutti tulehdus
- Vaikea maksan ja munuaisten vajaatoiminta
- Akuutti ulkustauti
- Haavainen koliitti

Leikkaushoito

- Oireinen potilas
- S-hCG yli 5000 IU/l
- Akuutti vatsa –tilanne aihe päivystysleikkaukselle
- Muulloin kiireellinen leikkaus muutaman päivän sisällä
- Yleensä voidaan hoitaa laparoskooppisesti

Säästävä leikkaushoito

- Salpingostomia: avataan munajohdin ja poistetaan raskausmateriaali
- Jos toinen munajohdin on huonokuntoinen tai poistettu
- S-hCG-tason seuranta
- 15% tarvitsee lisähoitoa persistoivan raskauden takia

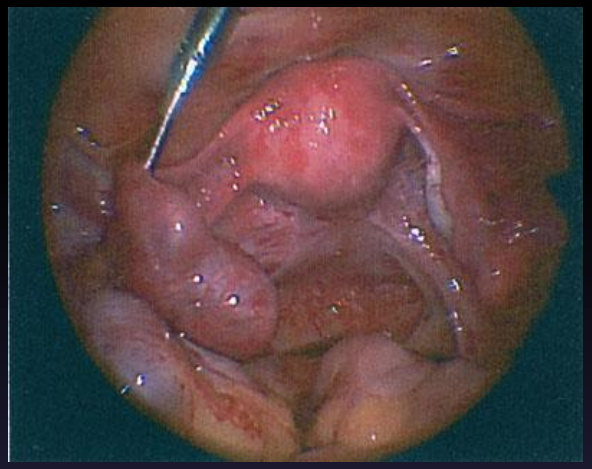

Munajohtimen poisto

- Salpingectomia
- Jos munajohdin on pahoin vaurioitunut ja toinen puoli normaali tai raskaus toistamiseen samassa munajohtimessa
- Jos potilas suunnittelee sterilisaatiota tai lapsettomuushoitoja (tällöin myös toinen munajohdin poistetaan)
- Jos kohdunulkoinen raskaus tulee st:n jälkeen tai hedelmöityishoitojen aikana
- Heterotooppinen raskaus
- Ei tarvita s-hCG-seurantaa
- Tehokkain hoitomuoto

Erityistilanteet

- Kohdunulkoinen raskaus muualla kuin munajohtimessa
- Metotreksaattihoito ensisijainen
- Leikkaushoitoon liittyy kohonnut vuotokomplikaation riski
- Leikkaushoito akuutissa vuototilanteessa tai, jos lääkehoito ei tehoa

Linkkejä

- www.duodecim.fi

  Käypä hoito –suositus (päivitys 9.1.2012)

- www.duodecim.fi

  Laparoskooppisen gynekologisen kirurgian nettikurssi

- www.gks.fi

  Leikkausvideoita