MYOOMIEN NYKYHOITO
LÄÄKKEELLINEN HOITO JA MRI-HIFU

SGY päivät 13.4.2018

Kirsi Joronen, LT
Erikoislääkäri
TYKS naistenklinikka

Sidonnaisuudet

- Erikoislääkäri TYKS naistenklinikka, LT, urogynekologian lisäkoulutus
- Osakas Aura klinikka
- Koulutusmatkoja (GE, Philips, Olympus)
- Kliininen lääketutkimus, myoomat ja endometrioosi (Bayer)

Myooma

- Yleisin naisen hyvänlaatuinen kasvain
- 2/3 naisesta kehittyy myooma fertiili-iän aikana
  - 40%:lla 35 –vuotiaista naisista on myooma
  - 1/10:stä alkuraskauden ultraänessä
- Riskiä lisää
  - Aikainen menarke
  - Ylipaino
  - Suku ja afrikkalainen geeniperimä
  - Synnyttämättömyys
  - Elämäntavat
- Suurin osa myoomista on oireettomia
  - 20-40% myoomista aiheuttaa oireita
    - runsaat vuodot
    - paineoireet, kipu
    - lapsettomuus

Myooma oireet

Suurin osa myoomista on oireettomia

20-40% myoomista aiheuttaa oireita

- **Runsaat, pitkä kuukautisvuodot**
  - **Raudanpuuteanemia**
- Paineoireet
- Virtsa- tai suolioireet
- Hedelmättömyys

Malignisoituminen

- Fertiili-ikäisillä 0.1%
- Postmenopausaalisilla 1%

Oireisten myoomien hoitovalinta?

TAVOITE ON NAISEN ELÄMÄNLAADUN PARANTAMINEN

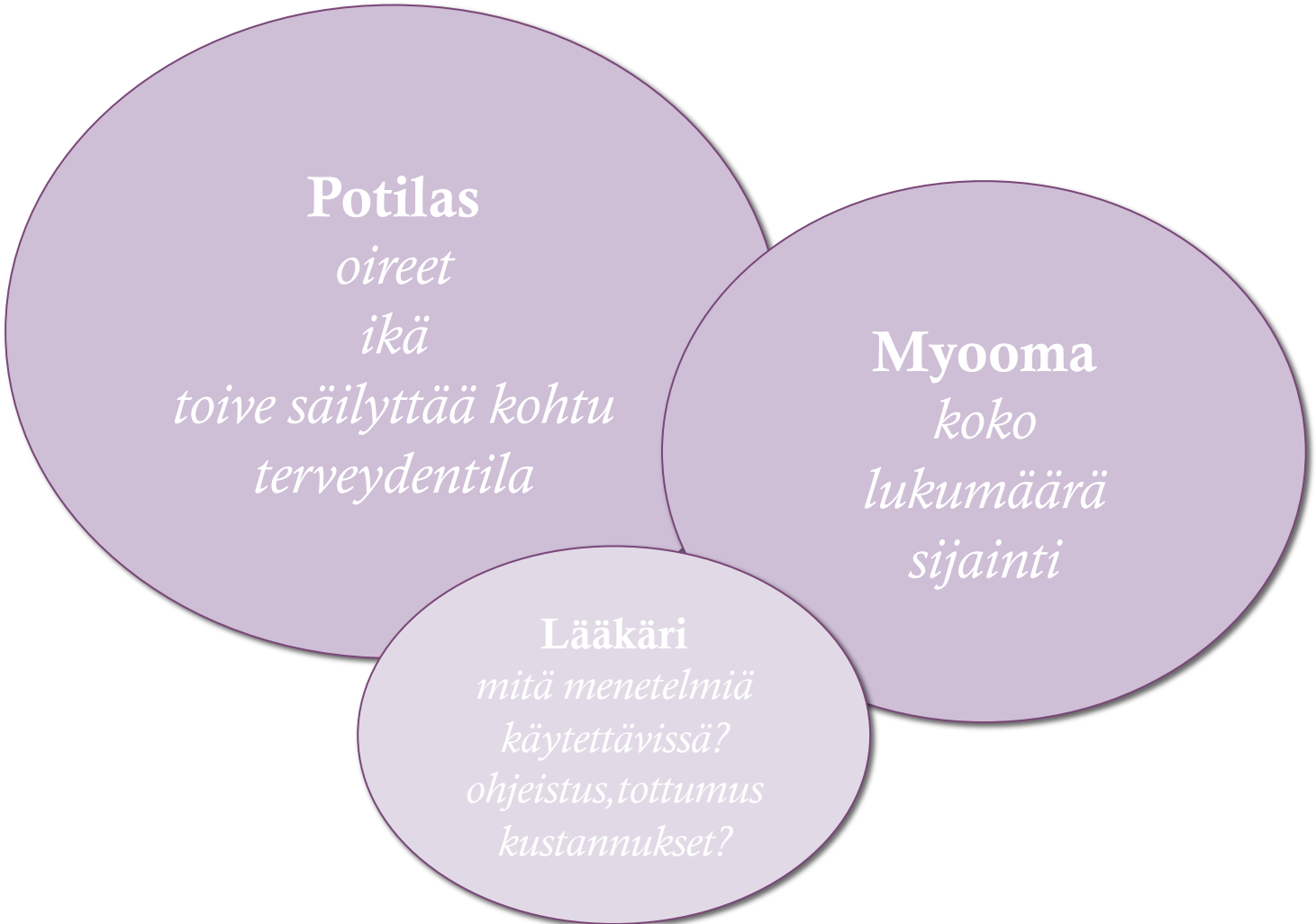

Myoomien hoidon tavoite on naisen elämänlaadun parantaminen



Menorragia- myoomien yleisin oire

Ei hormonaalinen lääkehoito

Traneksaamihappo

- 1g x 3-4/pvä
- Systemaattinen katsaus 2012 1465 naista:
  - Vuodon määrä väheni 34-60%
  - Elämänlaatu parani 46-83%
  - Ei yhtään tromboemboliaa

NSAID

- Ei näyttöä vuotojen vähenemisessä naisilla, joilla myoomia
- Dysmenorrea

Hormonaalinen hoito

Hormonikierukka

- Vähentää vuotojen määrää myös myoomapotilailla 80-90%
  - Tutkimuksissa myoomat olleet useimmiten intramuraalisia ja pieniä
- Ekspulsion riski 11% (>3cm myooma lisää riskiä)
- Ei vaikuta myooman kokoon

E-pillerit ja oraalinen progestiini

- Saattavat vähentää vuotoja
- Ei hyvää tutkimusnäyttöä
- Ei vaikutusta myooman kokoon

Estrogeenin ja progesteronin rooli - hormoniriippuvainen kasvain

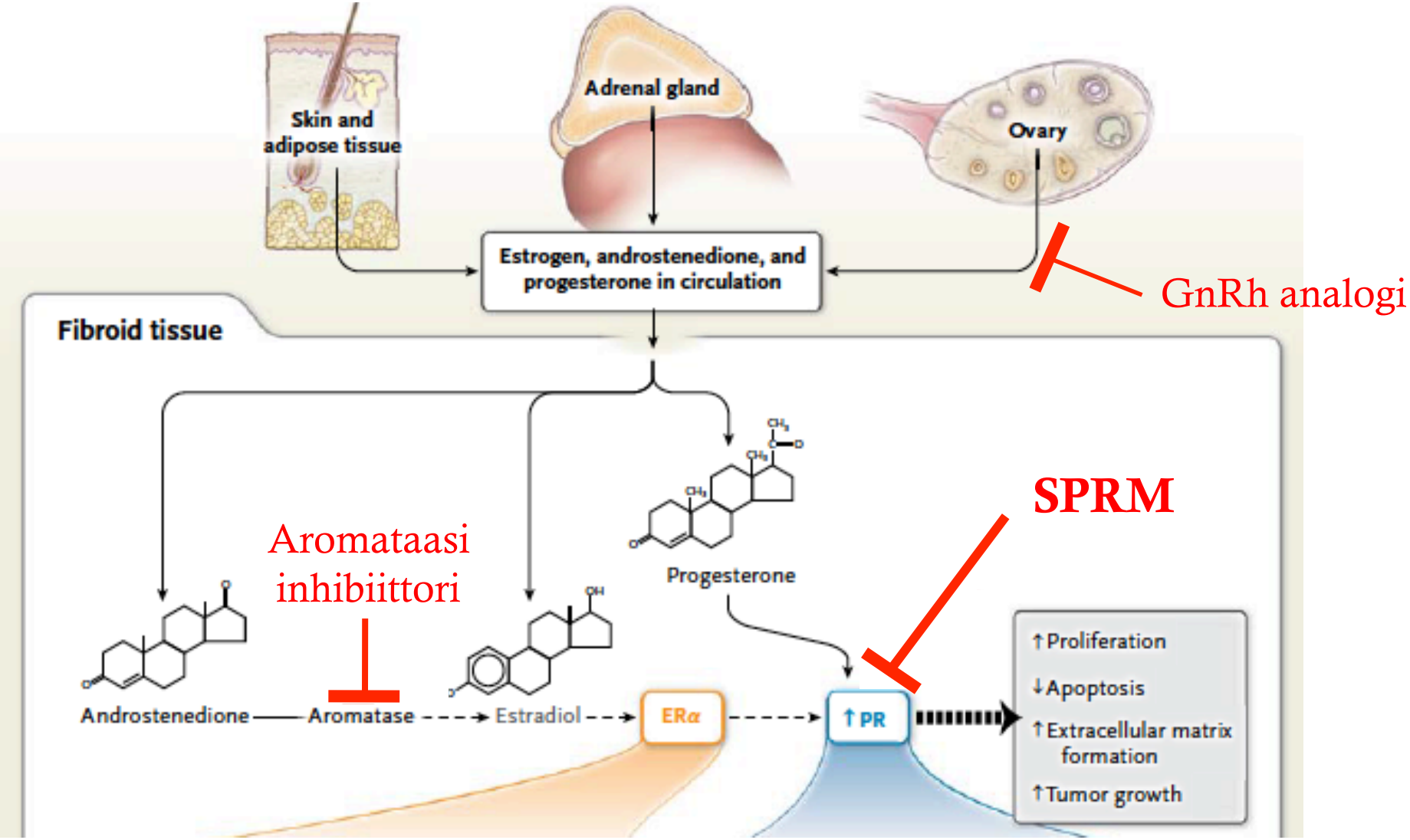

GnRh analogi

Inhiboi hypotalamus – hypofyysi – munasarja akselia

→ Johtaa estrogeenitasojen romahtamiseen ja ”pseudomenopaussiin”

Pienentää myoomia 30-40% ja johtaa usein amenorreaan

Runsaasti haittavaikutuksia, eikä sovellu pitkäaikaiseen käyttöön

Lääkkeen lopettamisen jälkeen myoomat kasvavat ennalleen

Hyvä näyttö GnRh analogin tehosta ennen myomektomiaa:

- Korjaa preoperatiivista anemiaa
- Vähentää leikkausvuotoa

Estrogeenin ja progesteronin rooli - hormoniriippuvainen kasvain

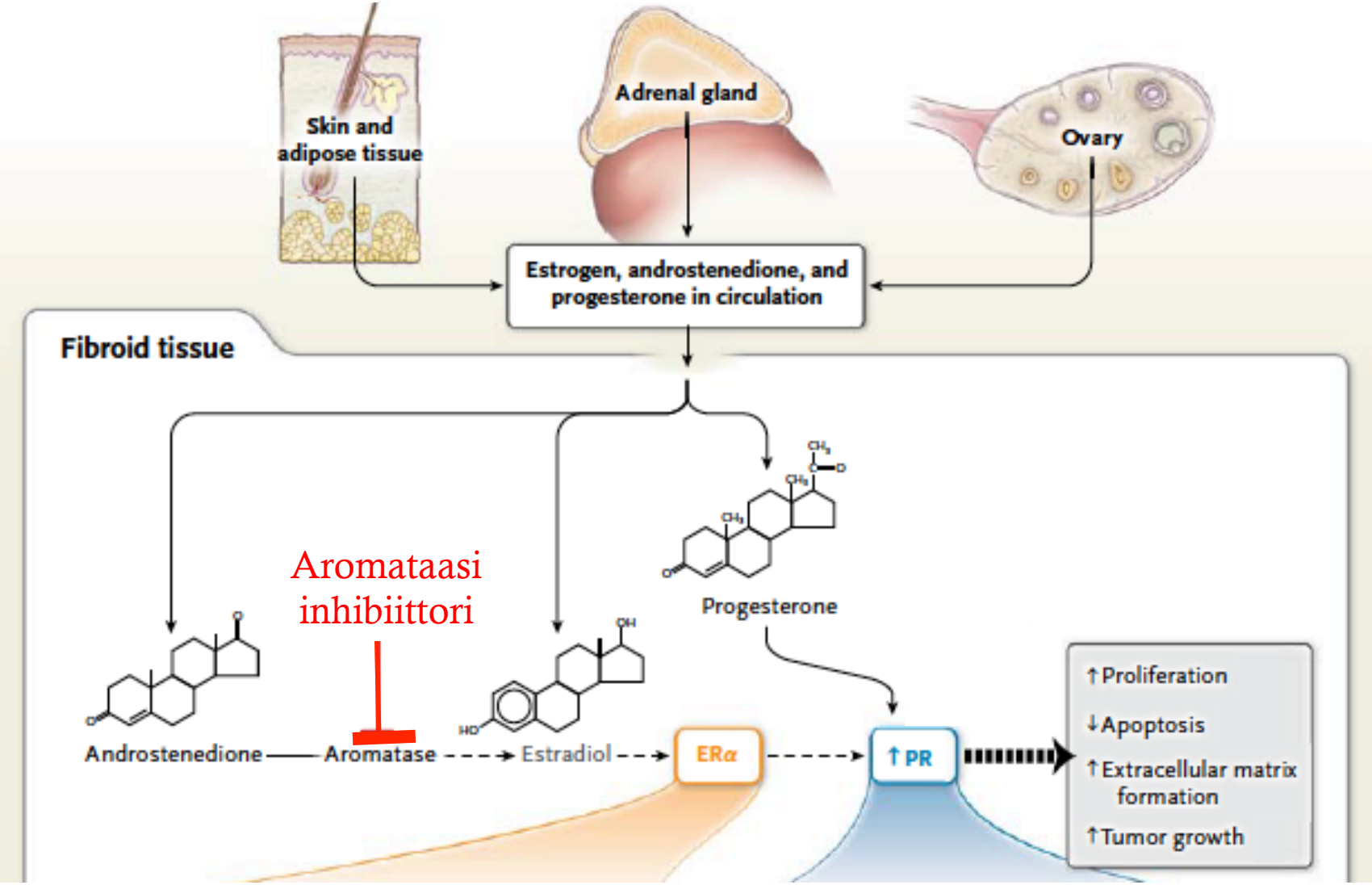

Aromataasi inhibiittorit

Myoomakudoksessa lisääntynyttä aromataasia-aktiivisuutta

→ paikallinen hyperestrogenismi

Letrosolin (2.5mg/pvä) ja anastrotsolin (1mg/pvä) todettu pienentävän myoomia 12vkon käytön aikana 46-71%

- vähemmän haittavaikutuksia kuin GnRh analogilla
- systeemivaikutukset?
- pitkäaikaiskäyttö?

→ ei riittävää näyttöä hoidon tehosta ja turvallisuudesta

Estrogeenin ja progesteronin rooli - hormoniriippuvainen kasvain

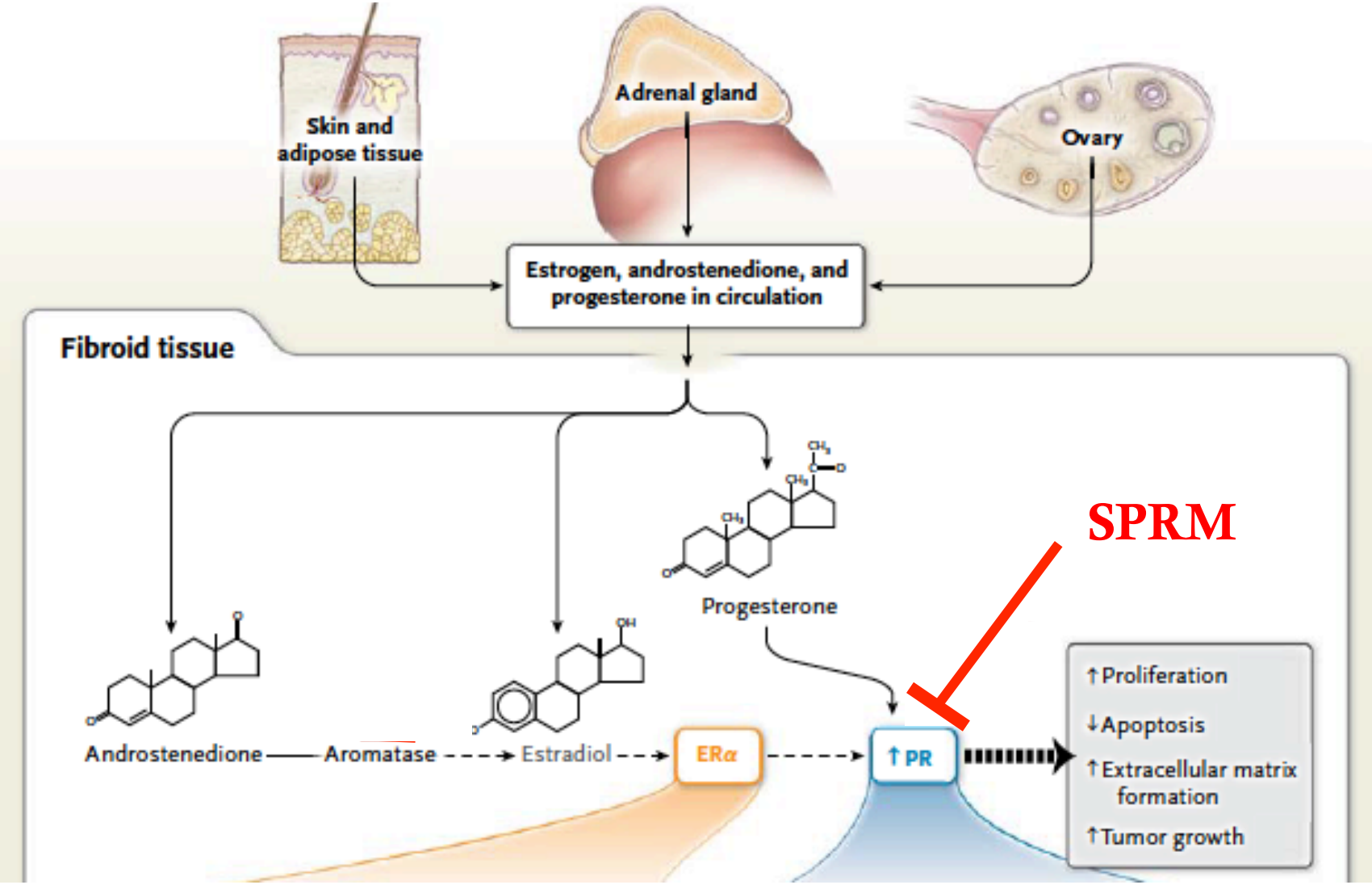

Selektiiviset progestronireseptorimodulaattorit SPRM

Vähentävät myooman angiogeneesiä, lisäävät myomasolujen apoptoosia, vähentävät soluväliaineen muodostumista

→ myooma pienenee

Ei merkittäviä vaikutuksia kohtulihakseen, vaihteleva vaikutus endometriumiin

Useita eri valmisteita tutkittu vuosien saatossa, kliiniseen käyttöön asti päätynyt vain ulipristaaliasetaatti (Esmya)

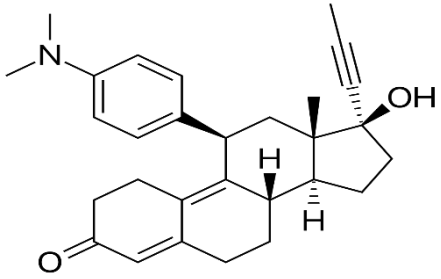

Mifepristoni

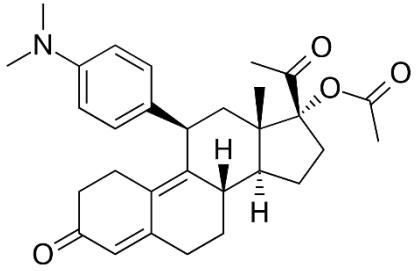

Ulipristaali

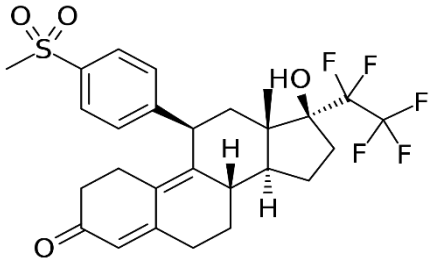

Vilaprisaani

Ulipristaaliasetaatti (ESMYA)

Syödään 3kk kuureissa, välissä 2 vuotoa

Vaikutus elämänlaatuun verrannollinen kirurgisiin ja radiologisiin myooman hoitovaihtoehtoihin

- Vuodottomuuteen pääsee >73% käyttäjistä
- Myooma pienenee vaihtelevasti km. n. 38%

Keskifollikulaarivaiheen estrogeenitaso hoidon aikana, vähän sivuoireita

Lääkkeen käytön aikana kohdun limakalvo voi paksuuntua

- PAEC, muutokset palautuvat lääkkeen käytön lopettamisen jälkeen

Toistaikseksi käyttö jäädytetty

- 7 Esmyan käyttäjällä todettu vakava maksavaurio
- Euroopan lääketurvallisuuskomitea selvittää Esmyan turvallisuutta, lausuntoa odotetaan 5/18
- Esmyan käyttäjien maksa-arvoja seurattava säännöllisesti, uusia Esmya-kuureja ei tule aloittaa

Magneettikuvausohjattu fokusoitu korkeataajuuksinen ultraääni

MRI-HIFU tai MrgFUS

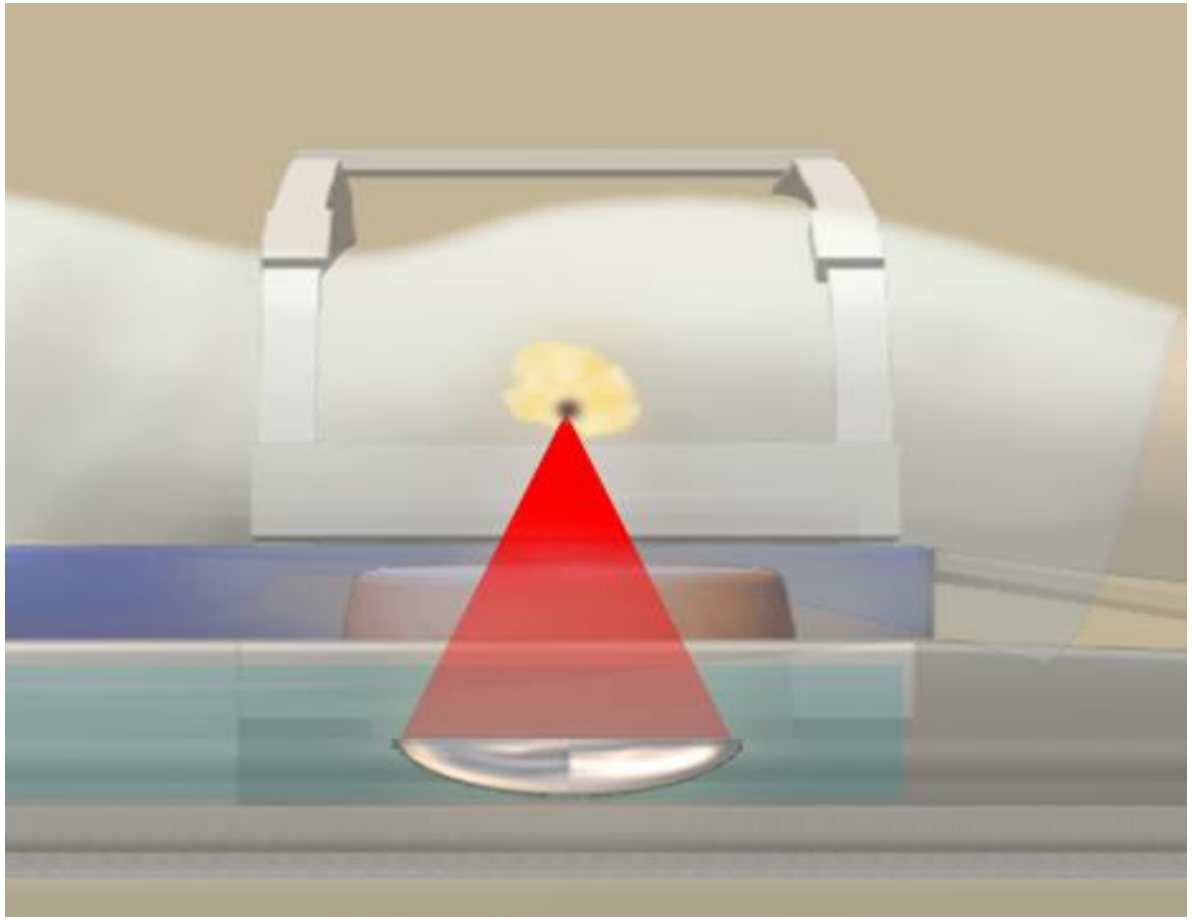

MRI

Myooman rakenteen arvioiminen

Ultraäänen kohdentaminen

Reaaliaikainen thermometria eli kudoksen lämpökäyttäytymisen seuraaminen

Hoidon välittömän tehon arviointi

HIFU

Perustuu korkeaenergisen ultraäänen lämpövaikutukseen

Myoomat tuhotaan tarkasti kohdennetulla ultraäänellä vatsanpeitteiden läpi

Hoidetun alueen lämpötila 60-80°

56° –> proteiinien denaturaatio

70-80° –> koagulatiivinen nekroosi

MRI-HIFU

CE myoomien hoitoon 2002 ja FDA:n lupa 2004

Yli 100 keskusta, hoidettuja potilaita > 20 000

Pohjoismaissa Uppsala, Turku, Oslo, Århus, Tukholma

Polikliininen

- Ei invasiivinen (iv-kanyyli, virtsakatetri)
- Ei säderasitusta
- Paluu normaalielämään lähes välittömästi (sva 2pv)

Tähdätään oireiden lievittymiseen

- Myooman pieneneminen ja rakenteen muuttuminen

Kustannustehokas

MRI-HIFU toimenpide

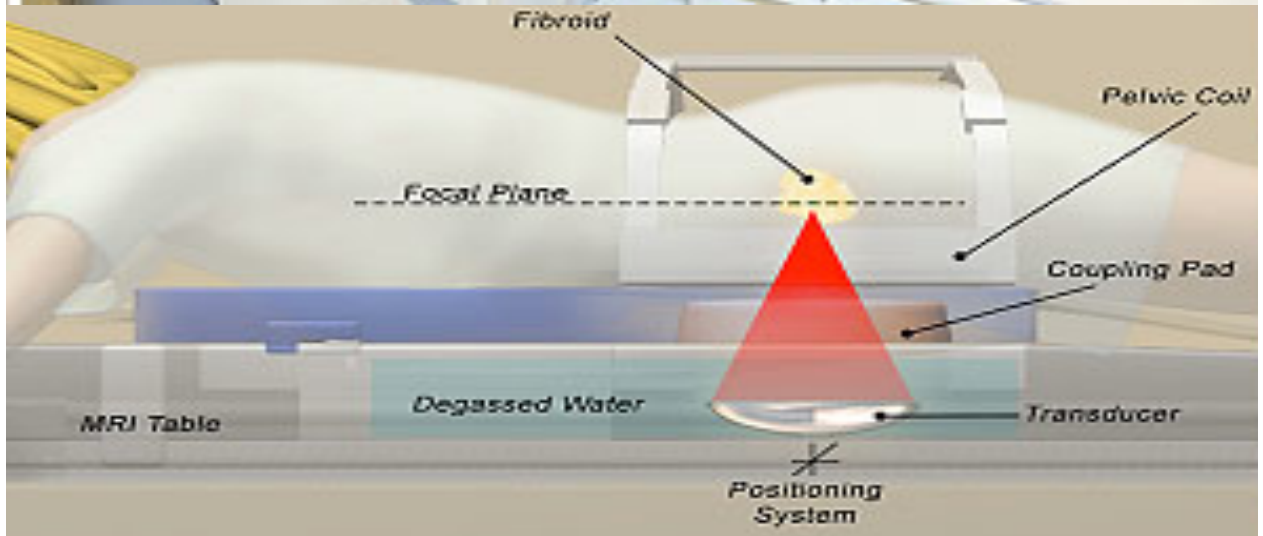

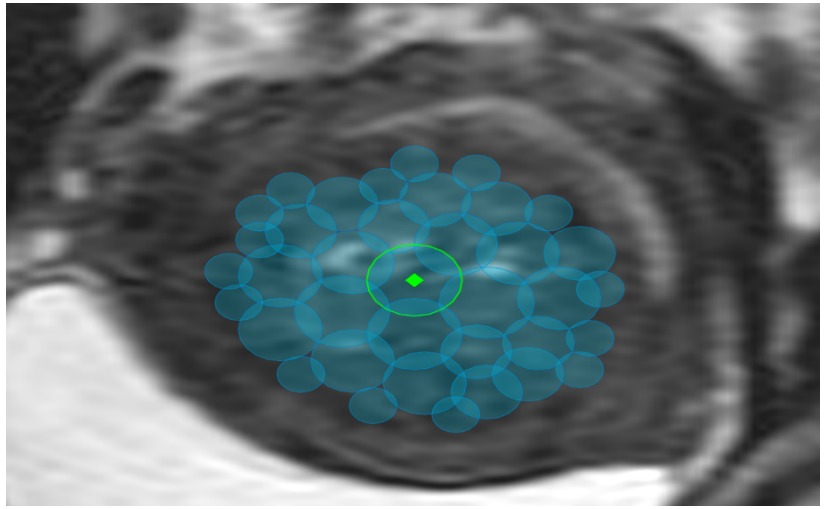

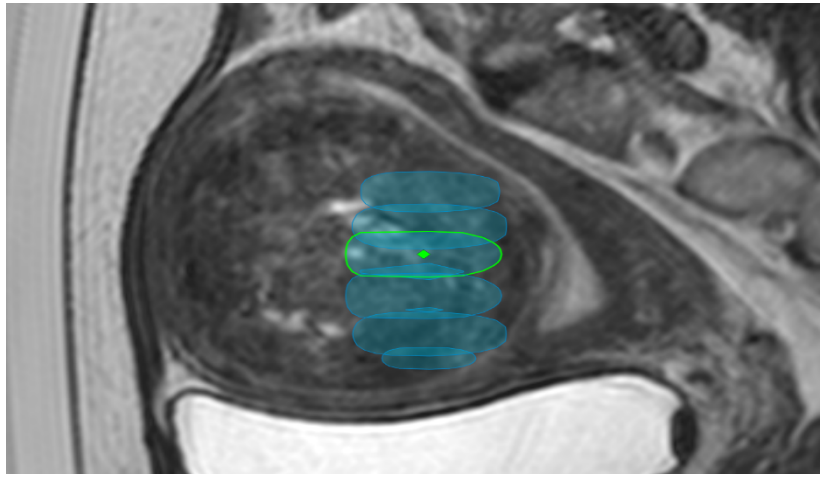

MRI-HIFU toimenpide

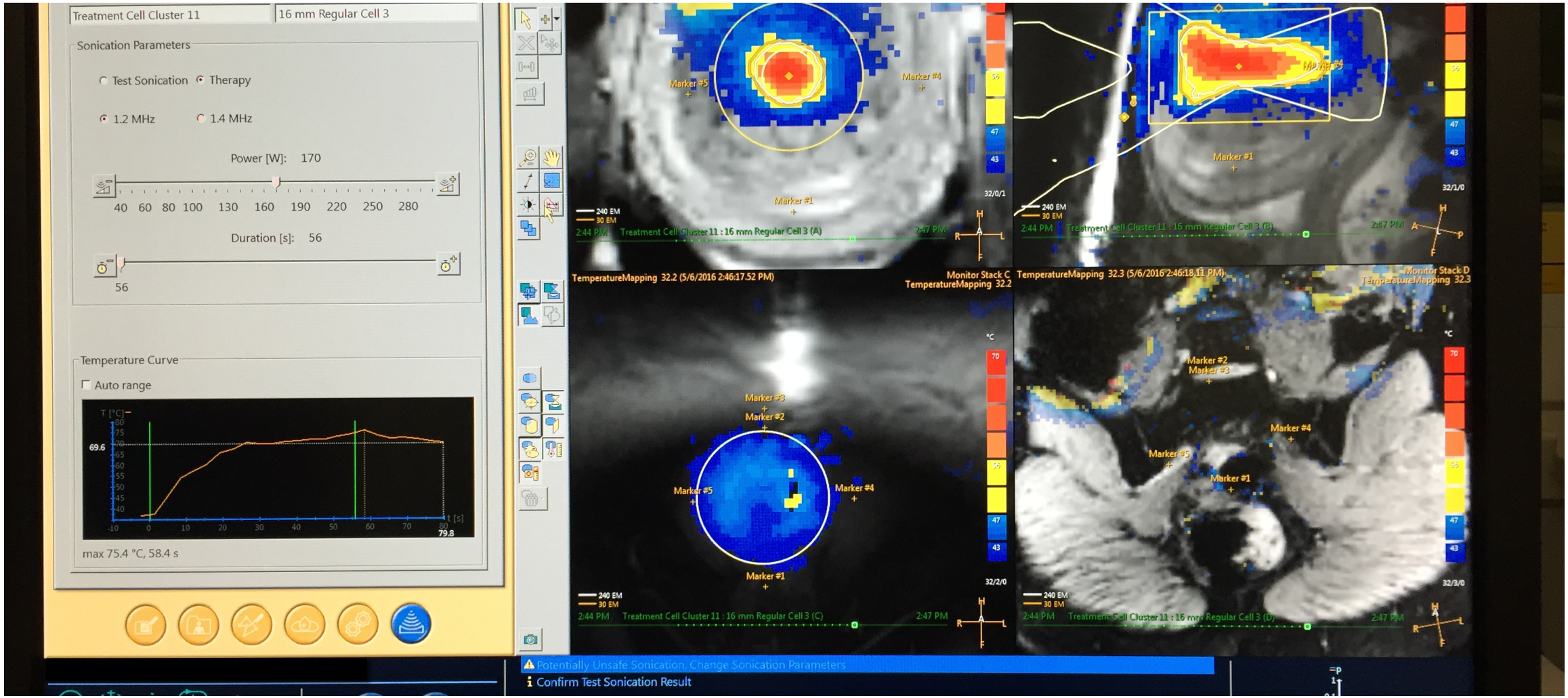

Hoidon tulosten välitön arviointi

Tuhotun alueen osuus myoomasta määritetään hoidon lopuksi, iv varjoaine ei kulkeudu koaguloituun osaan myoomasta

NPV = non perfused volume

Korreloi

- Nekroosiin ajautuvan osan,
- Myooman pienenemisen,
- Oireiden vähenemisen,
- Tuloksen pysyvyyden kanssa

Tähdätään mahdollisimman täydelliseen ablaatioon

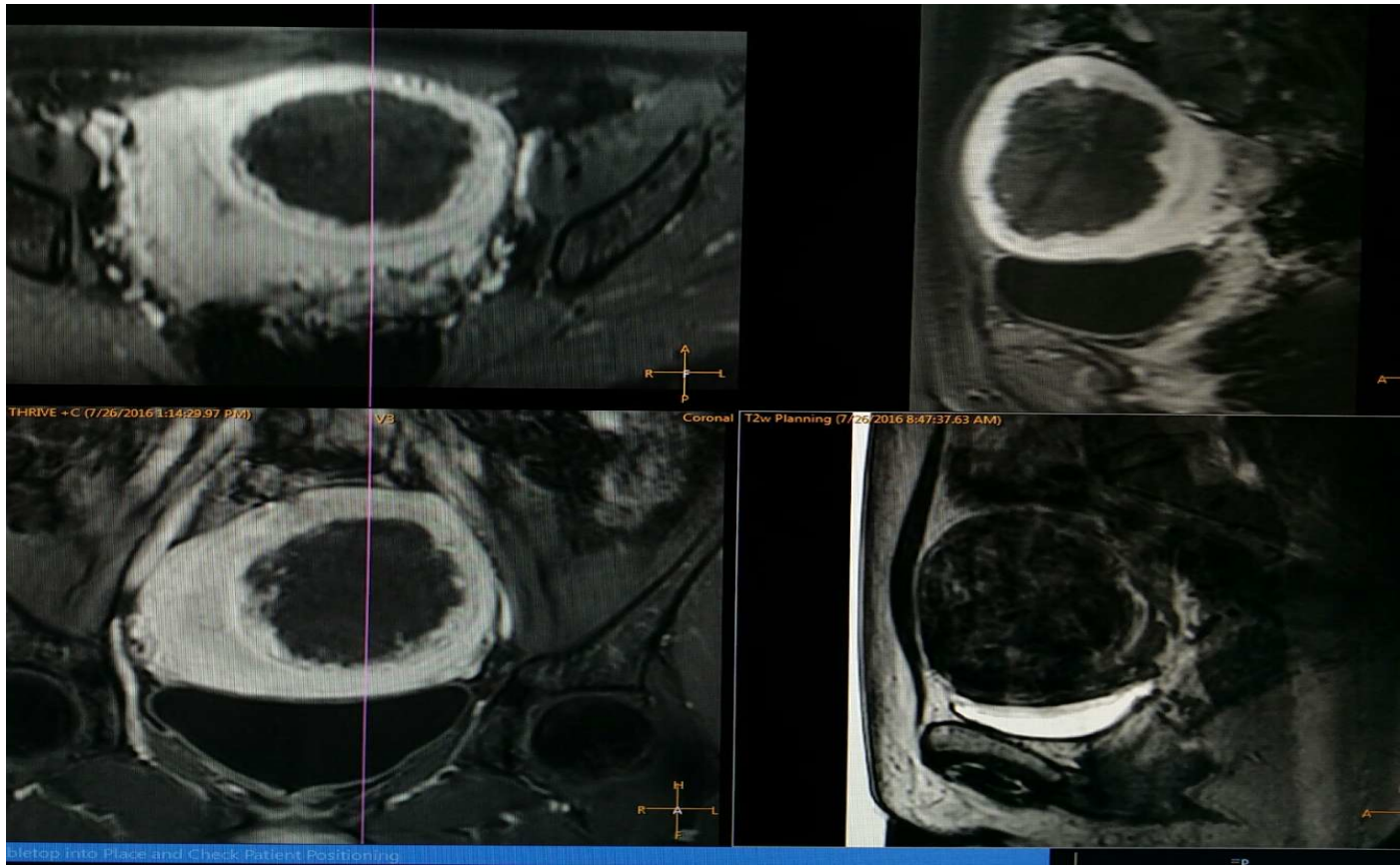

Minkälaiset potilaat soveltuvat hoitoon

Fertiili-ikäinen, ei postmenopausaalisille naisille

- Subkutaanirasva < 4cm
- 1-3 myoomaa, 2-8 cm
- Subseroosi, intramuraalinen tai submukoosi myooma
- Potilas kykenee makaamaan MRI-laitteessa n. 3t ja kommunikoimaan tuntemuksista hoidon aikana

MRI

- T2 hypo- tai isointensiivinen myooma (Funaki I-II), ei runsasta verisuonitusta
- Myooman takareuna < 13-14cm HIFU-anturista ja > 1.5cm sakrumista/häntäluusta

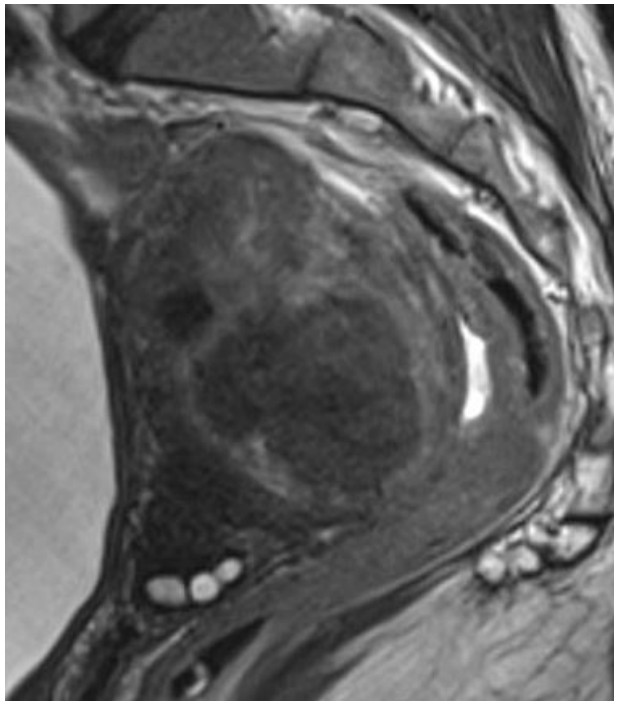

HIFU 5/16

preop

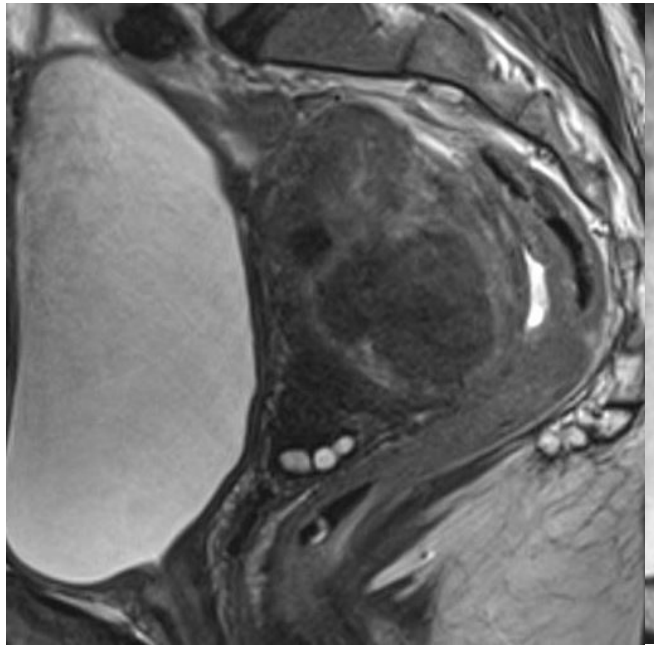

NPV 90%, Hoidon jälkeen lämpöilyä ja tiputtelua 6vkoa

3kk

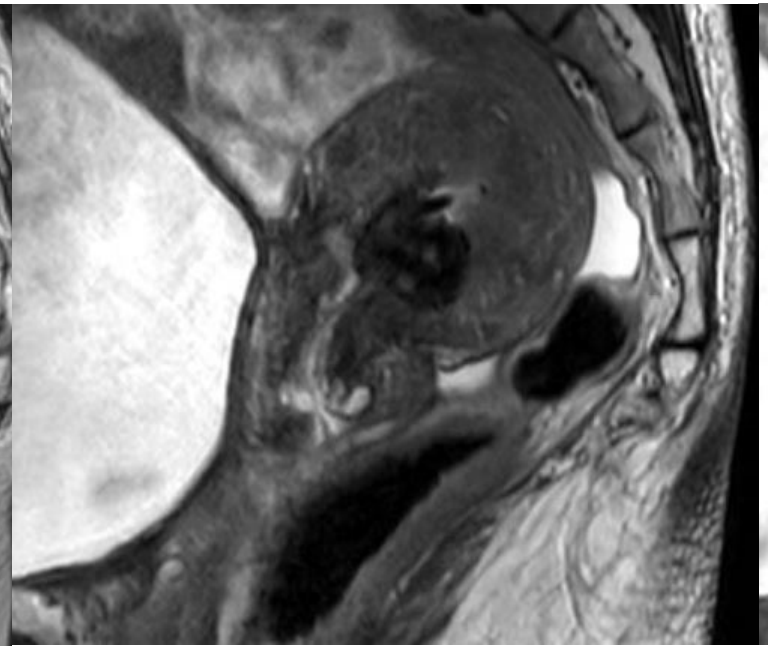

vuodoton, tyytyväinen

12kk

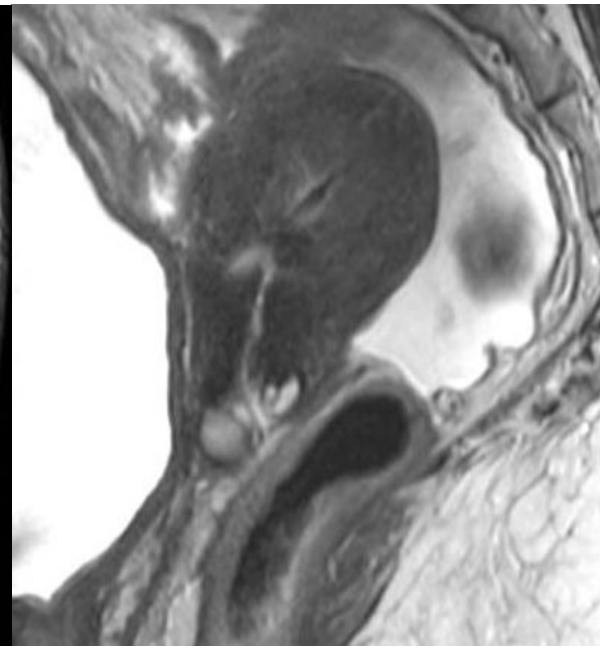

Myooma hävinnyt, Vuodoton ja tyytyväinen

Huonoa hoitotulosta ennustaa

>10cm myooma

Hoidettavien myoomien kokonaistilavuus > 500ml

MRI

T2 hyperintensiivinen, runsas perfuusio

Alavatsan runsas arpisuus

Klaustrofobia

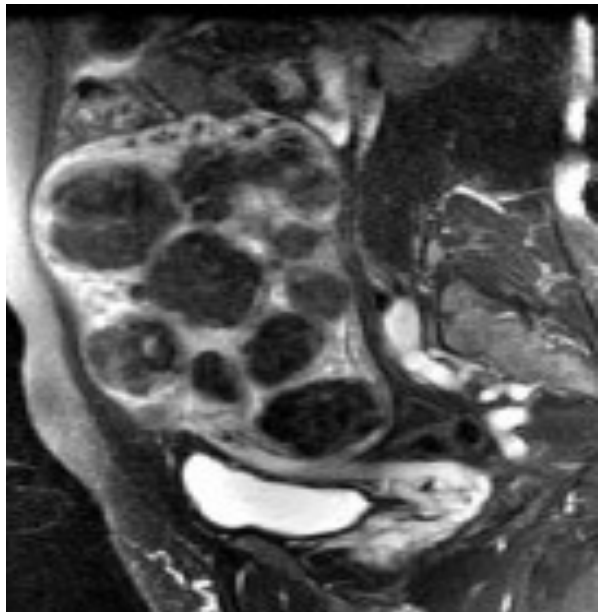

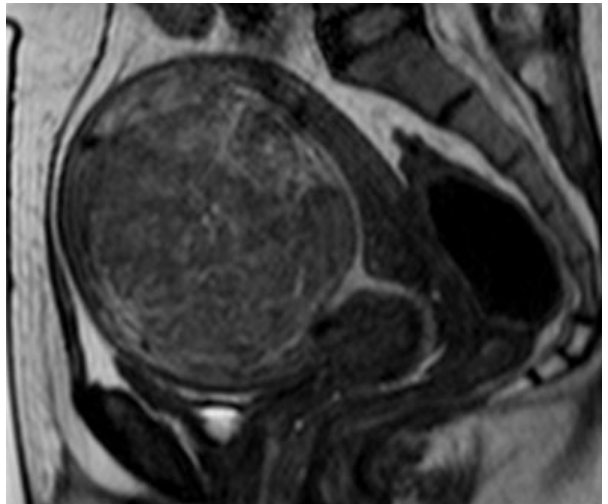

HIFU tulokset

Oireiden määrä puolittuu

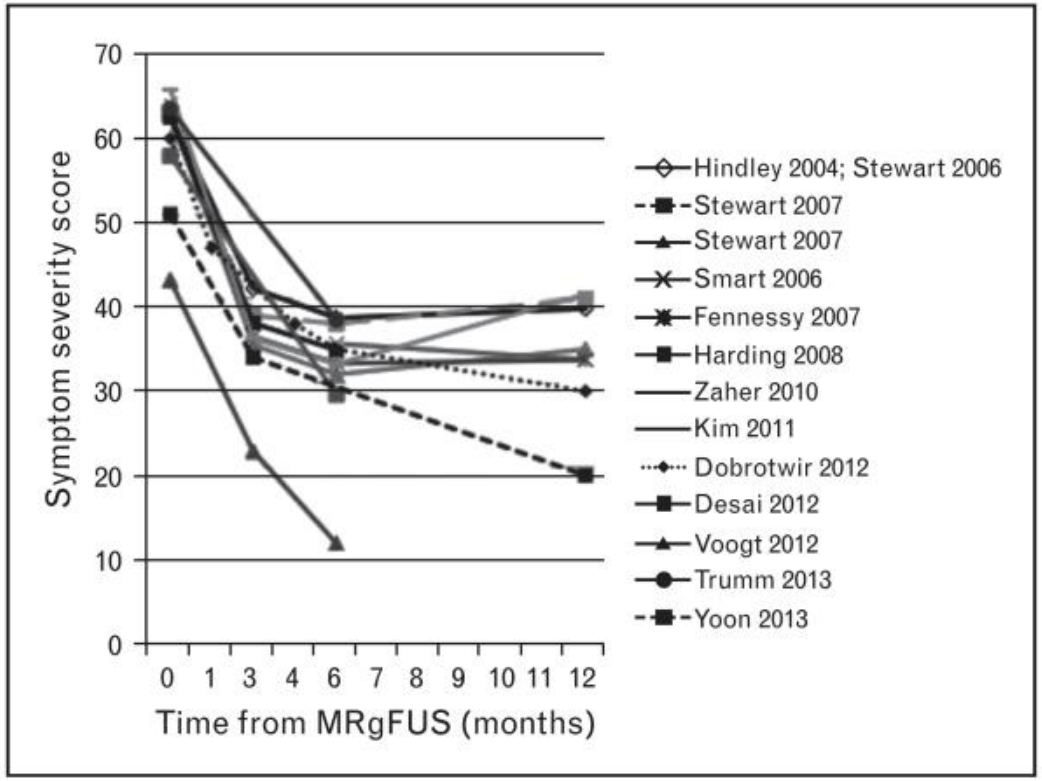

Clark et al 2014, Systematic review

Raportoidut tulokset perustuvat keskimäärin 40-60% NPV-tuloksiin (non-perfused volume)

- Mitä suurempi NPV sitä pienempi on uusintatoimenpiteen riski
- Kokemuksen kasvaessa ja laitteiden kehittyessä päästy korkeampiin NPV-lukuihin

Pitkäaikaistuloksia vähän

- 4 vuoden seurannassa 20-30%:lle reinterventio

MRI-HIFU – tutkimustietoa

Turvallinen ja tehokas hoito, pitkäaikaistuloksia vähän

Oireet lievittyvät ja elämänlaatu paranee

Tieto vaikutuksesta lisääntymisterveyteen rajallista

ei vaikutusta munasarjojen toimintaan

riski endometriumvaurioon vähäinen

Raskaustoive aiemmin kontraindikaatio, ei enää

>150 raportoitua syntynyttä lasta MRI-HIFUn jälkeen

Ei lisääntynyttä keskenmenoriskiä, ei raportoituja obstetrisia komplikaatioita

FIRSTT –study: UAE vs. MRI-HIFU

> 200 potilasta randomoitu

Seuranta ad 36kk

MRI-HIFUlla vähemmän perioperatiivista kipua ja parempi potilastyytyväisyys (Barnard et al. 2017)

IDEAL –study: MRI-HIFU vs. myomektomia/hysterektomia

2400 potilasta

Toistaiseksi seuranta ad 12kk

Oireet helpottuivat molemmissa ryhmissä yhtä hyvin (Chen et al. 2017,Chen et al. 2018)

HIFU-ryhmässä vähemmän komplikaatioita (0.2% vs. 12.6%)

TYKS MRI-HIFU

Ensimmäinen HIFU-hoito 5/2016

HIFUun soveltuvuuden arviointi poliklinikalla ja MRI-kuvauksella

Potilaat menevät suoraan röntgeniin

- Toimenpiteen jälkeen maks parin tunnin seuranta vuodeosastolla

ENNEN TOIMENPIDETTÄ

- Ravinnotta 6 tuntia ja juomatta 3 tuntia
- Esilääkkeenä ibuprofeeni 800mg ja parasetamoli 1g, diatsepaami 5mg
- Kanyyli, tarv. kipulääkitys ja rauhoittava lääkitys tmp:n aikana
- Rakkoon katetri
  - Rakon täyttymistä tarpeen kontrolloida hoidon aikana

MRI ja oirekyselyt 3kk kuluttua hoitovasteen arvioimiseksi

- 12, 24, 36kk

TYKSin HIFU-potilaat

Hoidettuja potilaita	51
Hoitoa ei saatu toteutettua	2
HIFU-potilaat	46 myoomapotilasta 5 adenomyoosipotilaista Keski-ikä 40 (28-50)
Lapsettomuuspotilaita	5
Komplikaatioita	Vakavia 0 Lieviä 1 (pitkittynyt tiputteluvuoto 2kk)
Jatkohoito (riittämätön oireiden lievittyminen)	3 kohdunpoistoa 2 myooman poistoa
Suosittelisi hoitoa ystävälleen	47/47
Raskaudet	2 (1 synnytys, 1 ab.inhibitus h7-8)

TYKSin HIFU tulokset

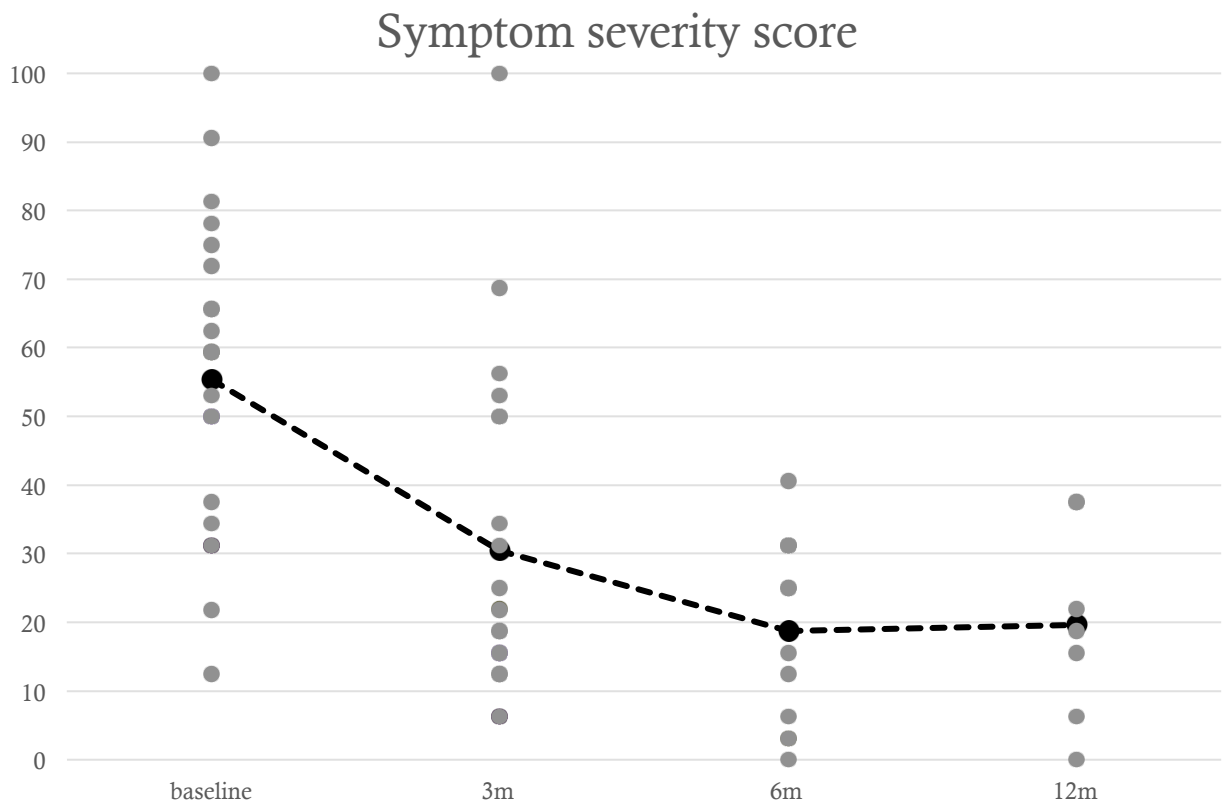

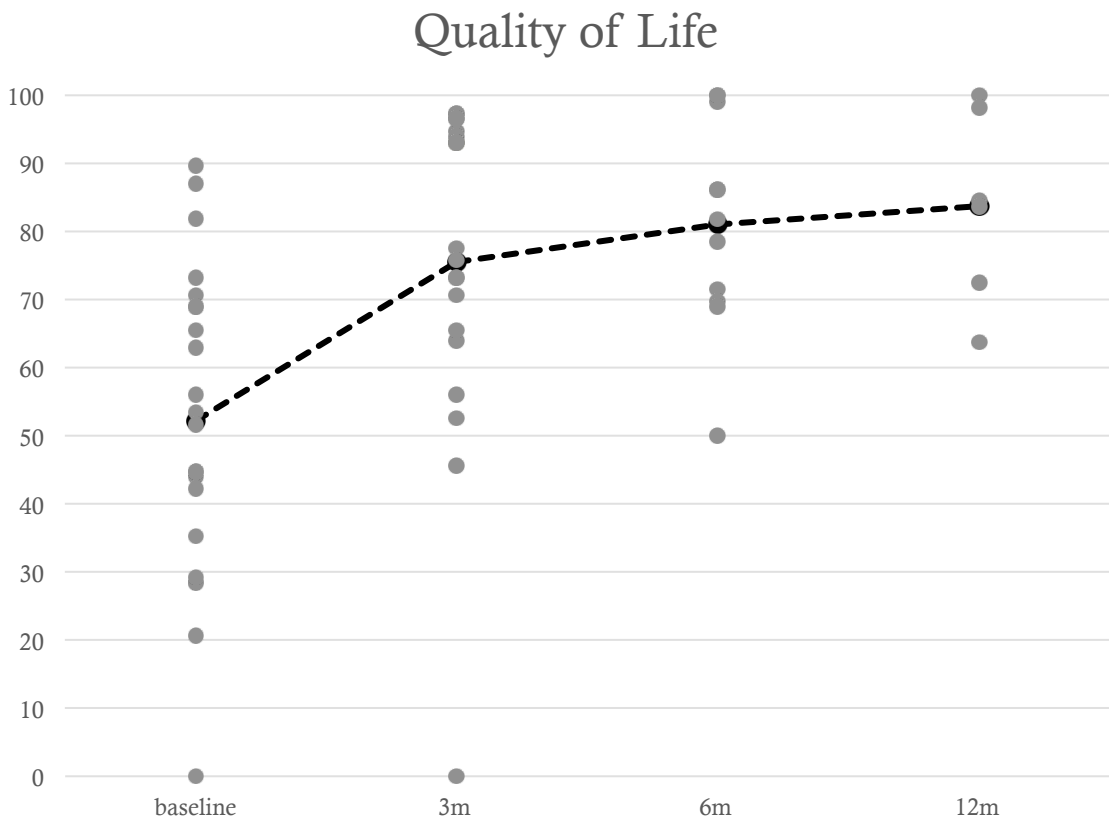

Kenelle MRI-HIFU?

Oireena runsaat vuodot

1-2 oireita aiheuttavaa myoomaa, ad 6cm (max 8-9)

MRI: T2 matalasignaalinen myooma, vähän perfuusiota, maks. 13cm vatsanpeitteistä

Raskaustoive jatkossa ei vasta-aihe

Tarkasti harkituille lapsettomuuspotilaille

- Hoitoindikaatiot samat kuin harkittaessa kirurgista hoitoa
- Mikäli hysteroskooppinen toimenpide ei onnistu

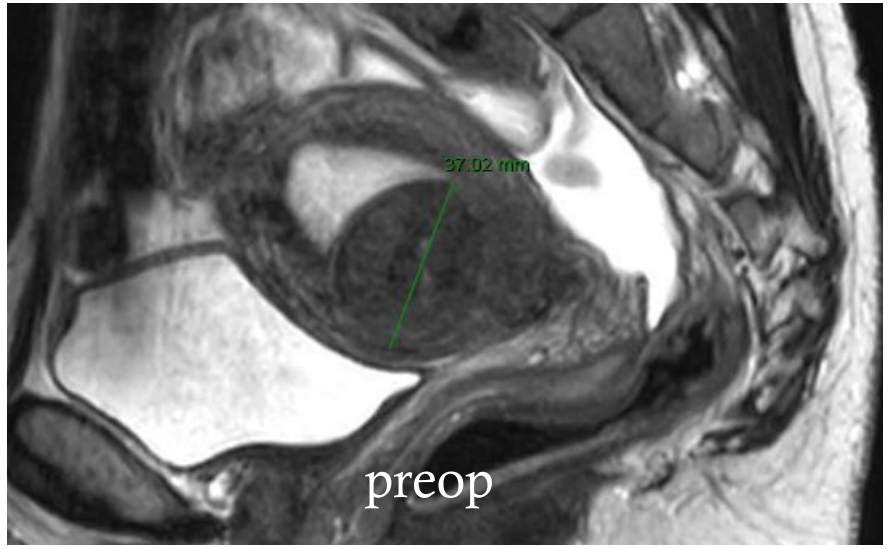

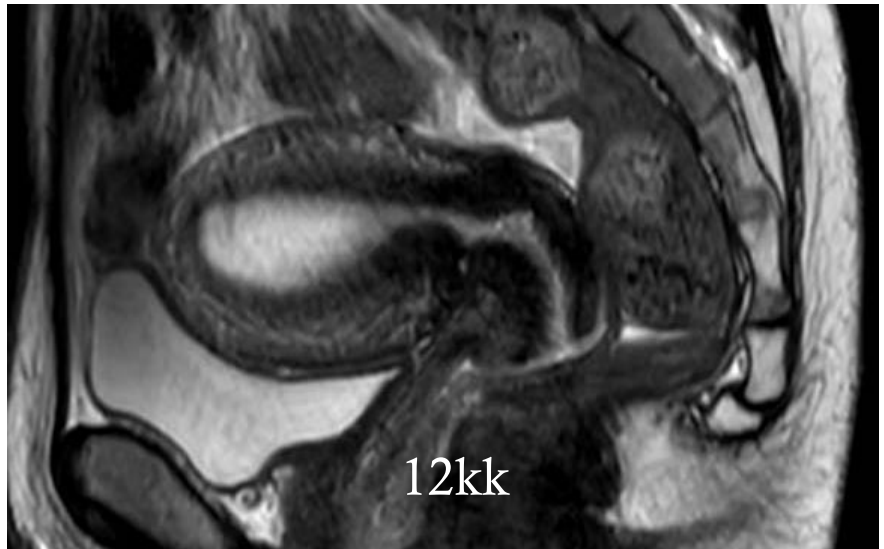

Ei yhtä oikeaa hoitoa

Eri hoitomuodot soveltuvat eri potilaille, eri myoomiin ja eri oireisiin – paras hoito pitää miettiä jokaiselle potilaalle erikseen

Lääkkeellinen hoito nopeasti saatavilla, helppo hoito, hyvä vaikutus vuoto-oireisiin, vaatii komplianssia pitkäkestoiseen lääkkeenkäyttöön

MRI-HIFU tehoaa parhaiten yksittäisiin <9cm myoomiin, joissa on niukka verisuonitus. Vain noin puolet HIFU-hoidon arvioon hakeutuvista potilaista on soveliaita hoitoon. Todennäköisesti hyvä hoito raskautta toivovalle

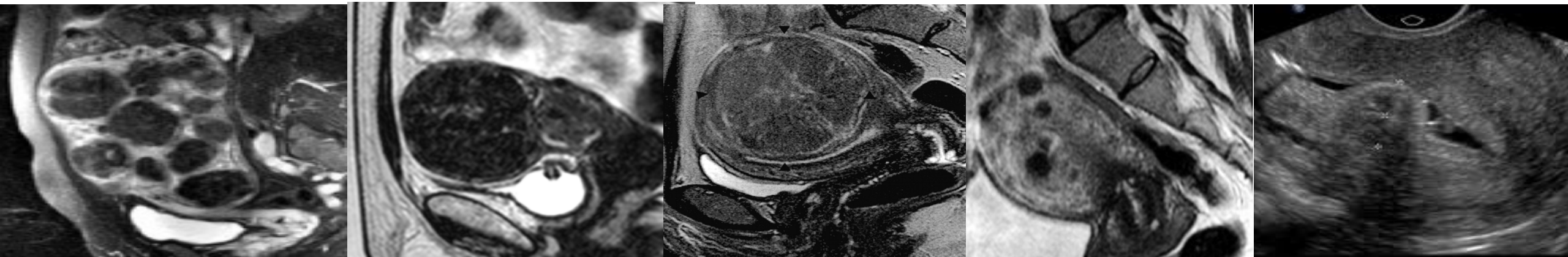
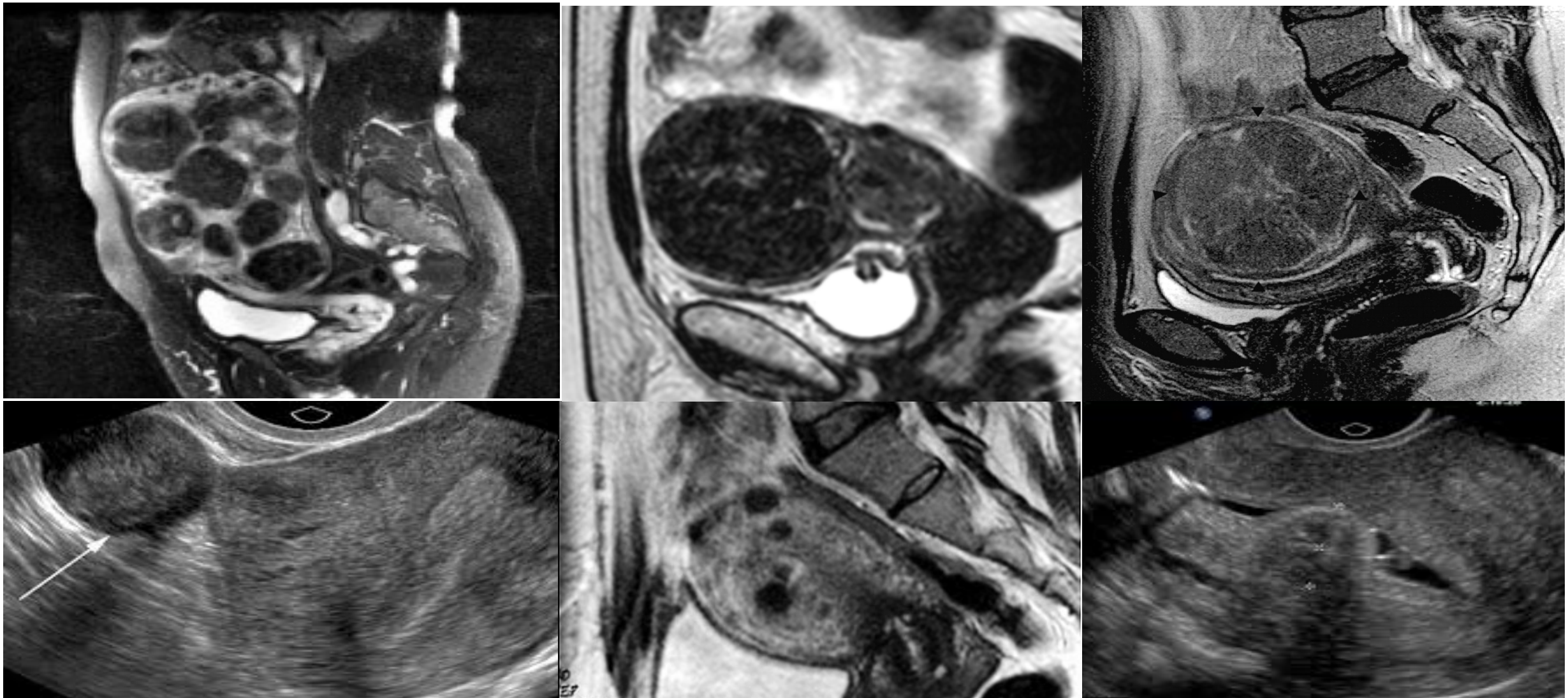
Myoomiin on useita hoitovaihtoehtoja
tärkeää löytää potilaalle oikea ja toimivin hoito