Kutina ja kirvely

Dos. Pekka Nieminen
Klinikkaylilääkäri
Naistentaudit, HYKS

Yleinen oire

- Yksi tavallisimmista gyn syistä mennä terveyskeskukseen ja sieltä gyn pkl:lle
- Epämääräinen oire
- Kutina vai kirvely vai jotain siltä väliltä?
- Iholla, labian limakalvoilla, introituksessa, perineumilla?
- Muut oireet, kuten vuoto
  - verinen, valkovuoto, haju?
- Normaalia vai normaalista poikkeavaa, sairaus?

Oire vulvassa

- Syyn lähde:
- Vulvassa
- Vaginassa
- Muualla

Yleisin syy

- Vulvan ihon kuivuus
  - taustalla voi olla liiallinen pesu, erityisesti saippualla
  - pikkuhousunsuojat
  - pesuaineet yms.
  - ihon ominaisuus
- Limakalvon ohuus
  - atrofia, eri syistä

Vulvan ei neoplastiset muutokset

- Lichen sclerosus (et atroficus)
- Levyepiteelihyperplasia (ent. hyperplastinen dystrofia)
  - leukoplakia
- Muut dermatoosit

- Psoriasis

HSV

Tavallisimmat syyt kutinaan ja kirvelyyn

- Taustat
- Aiheuttajat

Vaginan ja vulvan olosuhteet

- Vaginan ja vulvan limakalvo, epiteeli, on levyepiteeliä, fertiili-ikäisellä tai estrogeenihoidossa n. 20-30 solukerrosta paksu
- Menopaussin jälkeen 4-6 solukerrosta paksu
- Normaalisti vaginan flooran muodostaa maitohappobakteeri, Döderleinin sauva
- pH n. 3.5 - 4,0
- Valkovuotoa kuuluu olla

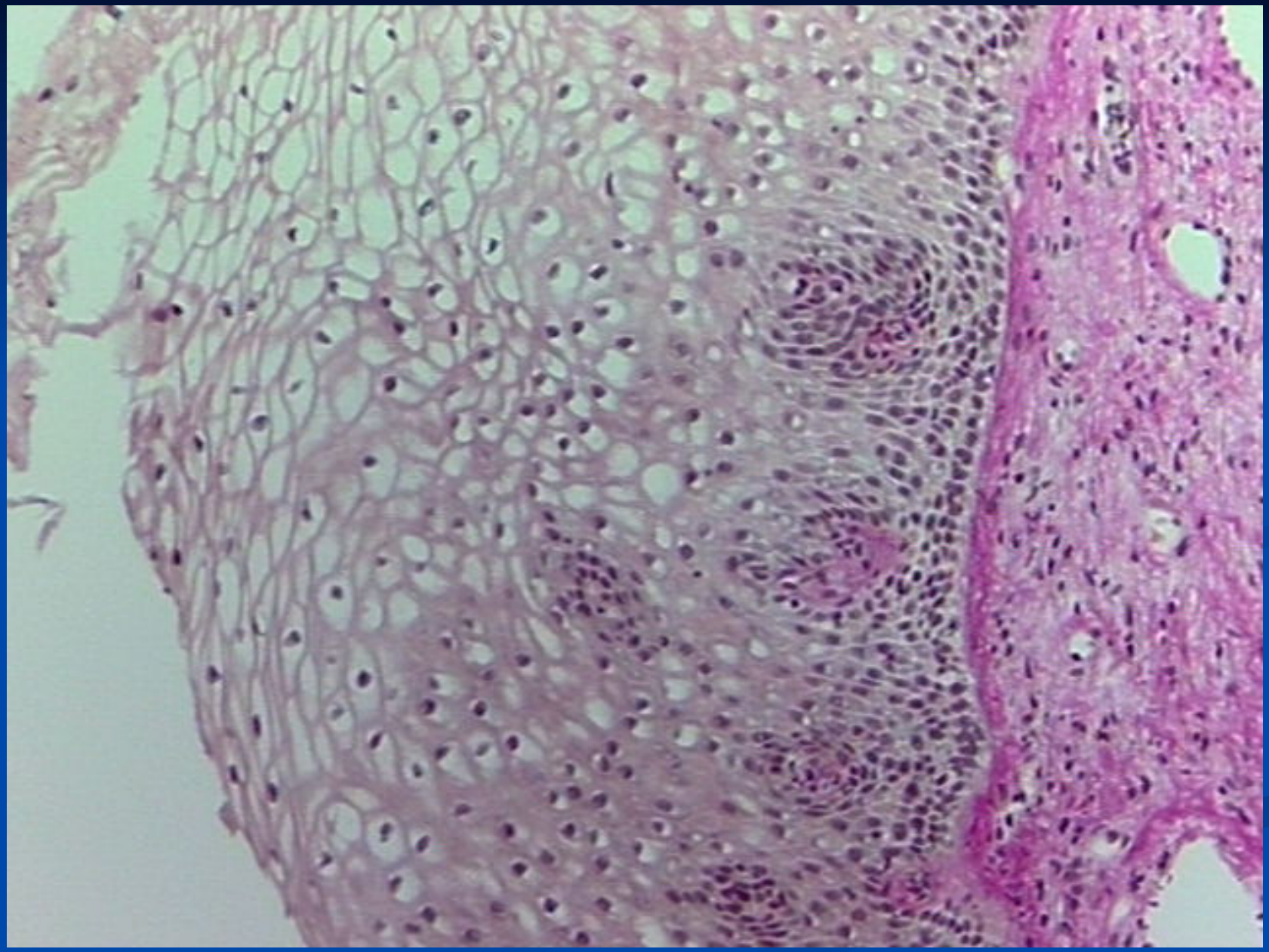

Valkovuoto

- Pitää vaginan puhtaana
- Muodostuu:
  - epiteelisoluista,
  - kohdunkaulanlimasta,
  - bakteereista
- Hapan
- Tulee ulospäin, ”itsepuhdistava”
- Maitohappobakteeri vaatii estrogeenin kypsyttämiä levyepiteelisoluja elääkseen

Poikkeavan valkovuodon merkit

- Normaalista (aiemmasta) poikkeava
  - kutina
  - kirvely
  - haju
  - määrä
  - väri
  - näiden yhdistelmä

Kutinan ja kirvelyn sekä poikkeavan valkovuodon aiheuttajat

- Ihon kuivuus
- Atrofia
- Sytolyysi
- Bakteerivaginoosi
- Sekafloora
- Sieni
- DIV
- Trichomonas
- Atrofinen vaginiitti

Valkovuotoon ja kutina/kirvely-oireeseen eivät juurikaan vaikuta

- HPV
- Actinomyces
- Klamydia
- GC

Sytolyysi

- Oireina usein niukka kutina ja kirvely matalan pH:n aiheuttamana sekä runsaskin fluor vrt. hiiva
- Normaali tilanne
- Sauvabakteereja (Döderleinin sauva)
- Hajonneita keskikerroksen levyepiteelisoluja
- Vähän leukosyyttejä
- Matala pH
- Selkein alku- ja loppukierrossa

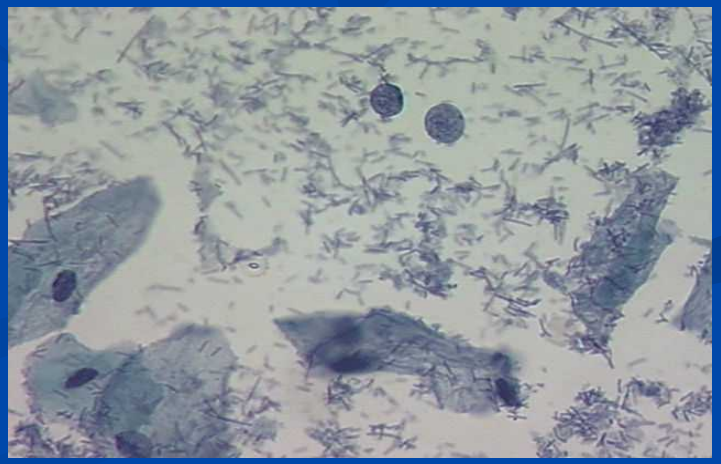

fluornatiivi

- Normaalit epiteelisolut ja sauvafloora (Döderleinin sauva)
- Sytolyysi on normaalin variaatio
- Sekoitetaan oireena usein hiivaan
- Dg: fluornatiivi / papa
- Hoitona paikallinen estrogeeni

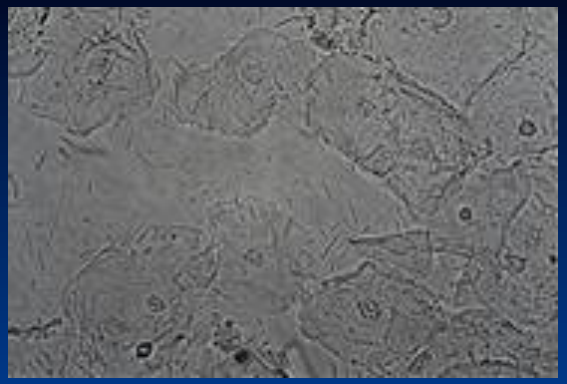

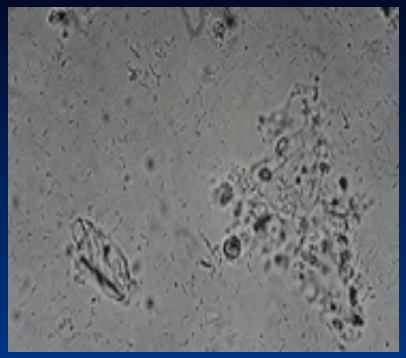

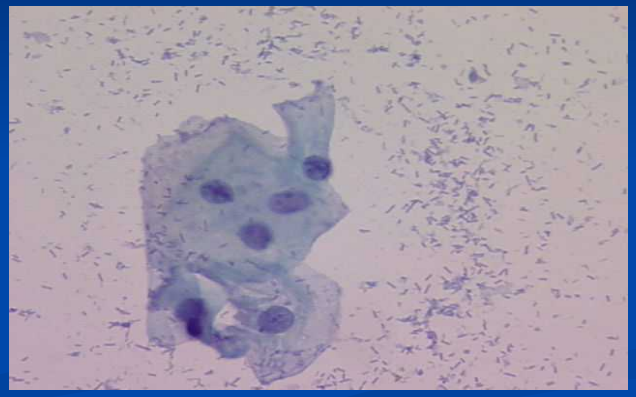

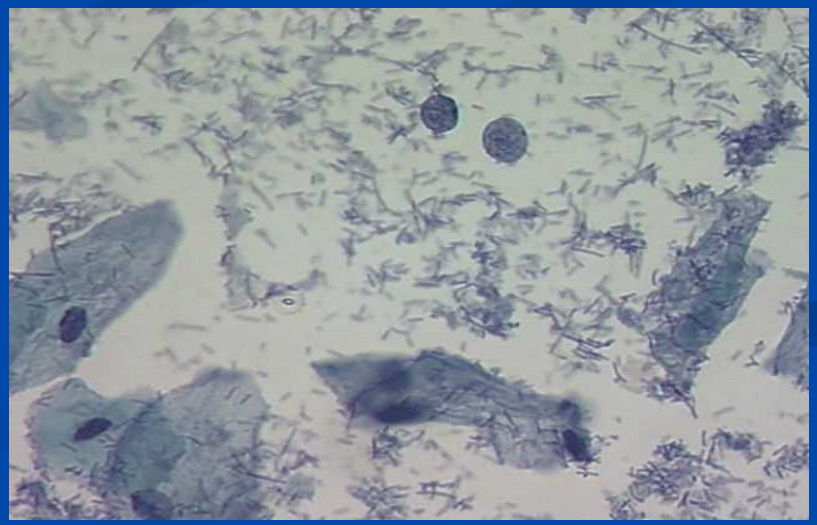

Bakteerivaginoosi: oireet ja taudinkuva

- Lievä kirvely-kutina
- Pahanhajuinen, normaalia runsaampi vuoto (tympeä, kalamainen)
- Erite harmahtavaa, homogeenistä, maitomaista, levinnyt limakalvoille
- pH > 4,7
- Clue-solut papassa

Bakteerivaginoosi

- BV:n synonyymi = NSV
- Epänormaali vaginan ekosysteemi
- Normaali maitohappobakteerikanta korvautunut muilla bakteereilla
- Gardnerella vaginalis, Bacteroides-lajit, Mobiluncus-lajit
- Anaerobeja

Bakteerivaginoosi

- Emättimen bakteeripitoisuus lisääntynyt 1000 - 10 000 kertaiseksi
- Prevalenssi 10-18%
- Riskitekijät tunnetaan huonosti
  - korreloi seksuaaliseen aktiviteettiin
  - partnerin vaihtoon
  - IUD:n käyttöön

BV:n differentiaalidiagnostiikka

- Sytolyysi
- Trichomonas
- Sekafloora
- Cervicitis
- DIV
- Atrofinen vaginiitti

BV papassa ja fluornatiivissa

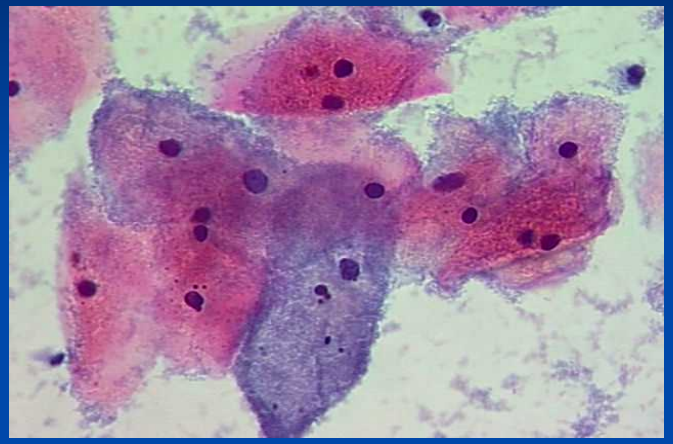

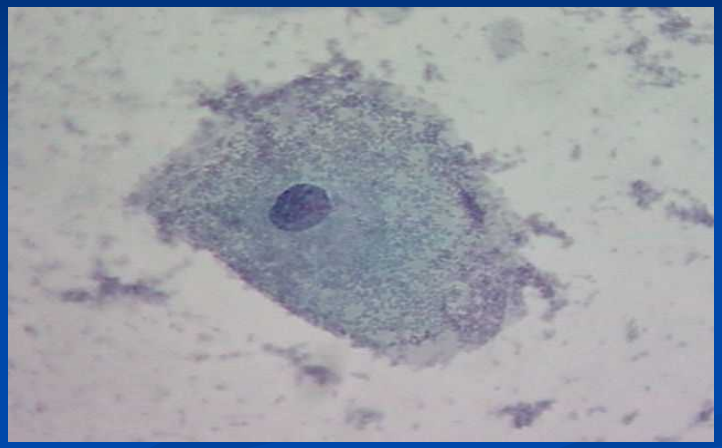

BV kliinisesti

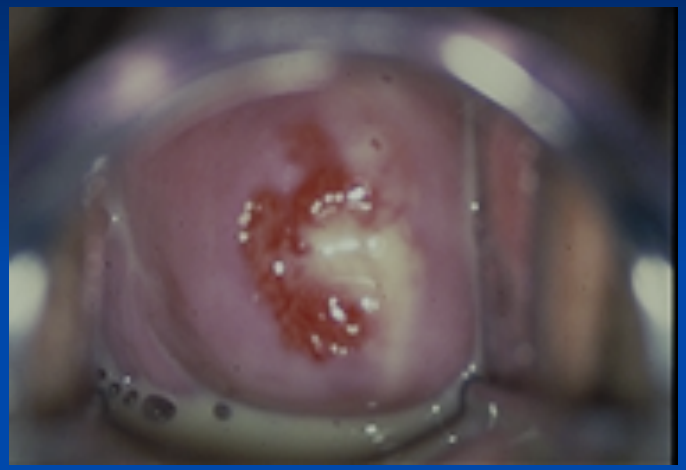

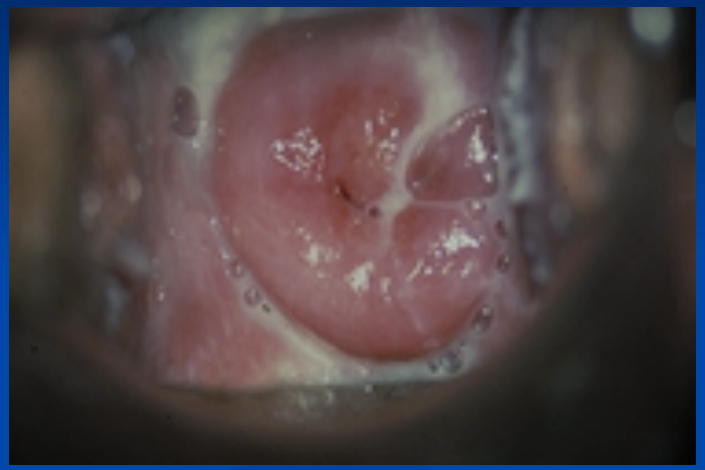

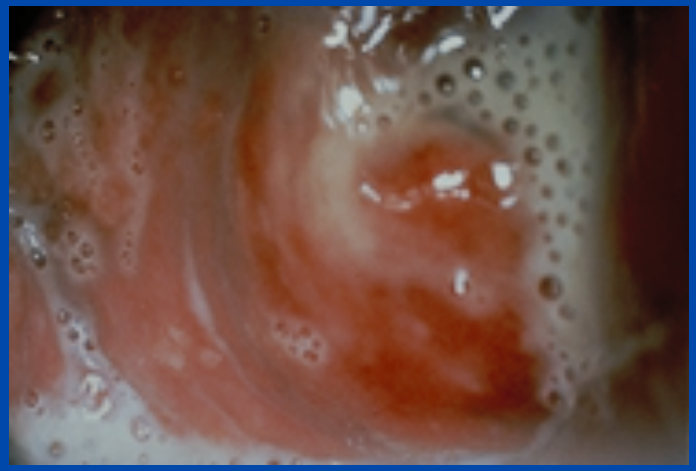

Bakteerivaginoosi: hoito

- per os: metronidatsoli 400-500 mg x 1-2 5-7 vrk:n ajan.
- paikallisesti: metronidatsoli vagitorio iltaisin 5-10 vrk tai klindamysiini vagitorio tai voide 5-7 iltana.
- Joskus tarvitaan intermittoiva hoito 2-3 vi välein (2-3 kertaa)

Bakteerivaginoosi: komplikaatiot

- Ennenaikaisen
  - lapsivedenmenon
  - synnytyksen
- riski kasvaa
- post partum infektion riski kasvaa
- post operatiiviset infektiot

Sieni (hiiva) oireet ja taudinkuva

- Kutina, kirvelyä vasta ihon ja limakalvon rikkoonnuttua
- Kokkareinen, ryynimäinen vuoto (albicans)
- Vetinen vuoto (glabrata)
- Eksterni dysuria, virtsaamisen jälkeen
- Aristavat limakalvot
- Punoitus
- Infektion jatkuessa limakalvon haavaumat

Sieni

- Yleinen, prevalenssi 4-6%
- Rihmat, solut
- 85-90% Candida albicans
- Muita C. glabrata
- Candida tarttuu epiteelisoluihin> oireinen tulehdus

Sieni

- Virulenssitekijät
  - rihmojen kiinnittyminen
  - proteolyyttiset entsyymit
  - toksiinit
- Prevalenssi lisääntynyt (lis. antibioottien käyttö?)
- Estrogeeni edistää tarttumista epiteeliin

Sieni: riskitekijät

- Diabetes
- Raskaus
- Antibiootit
- E-tabletit
- Immuunivajaustilat

Sieni: diagnoosi

- Oireet ja löydökset epäspesifisiä!
- Dgn laboratoriotutkimuksin
- Kutisevista vain yhdellä 5:stä hiiva
- Sytolyysi erotusdiagnostiikassa!
- Fluornatiivinäyte
- Papa
- Viljely

Sieni: diagnoosi

- pH yleensä normaali
- negatiivinen KOH testi
- sienirihmat ja /tai solut fluornatiivissa

Sieni papassa ja fluornatiivissa

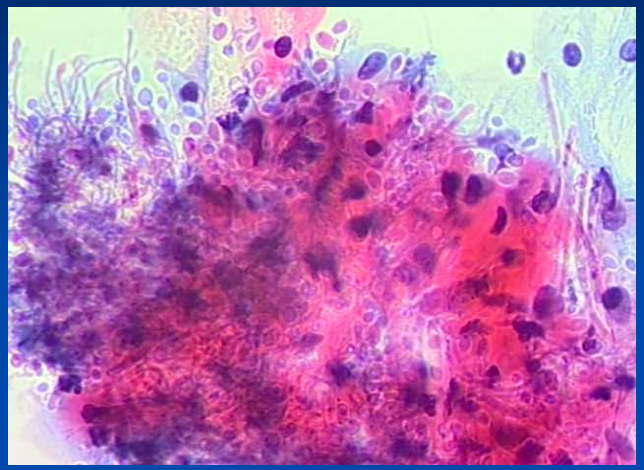

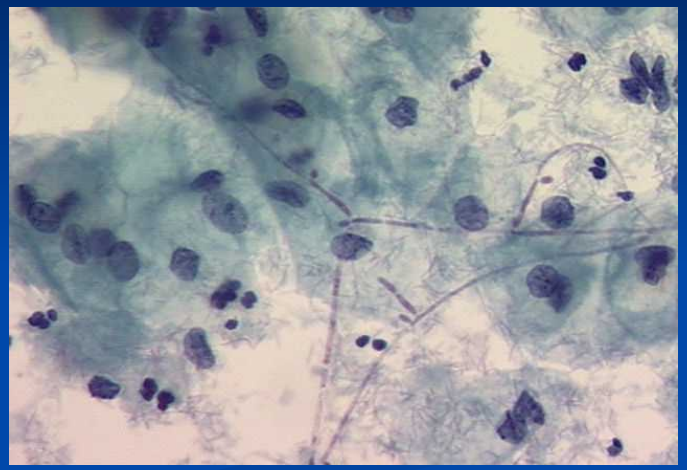

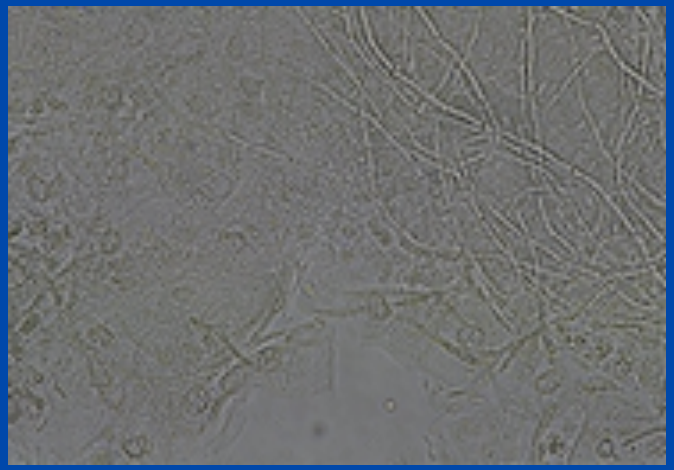

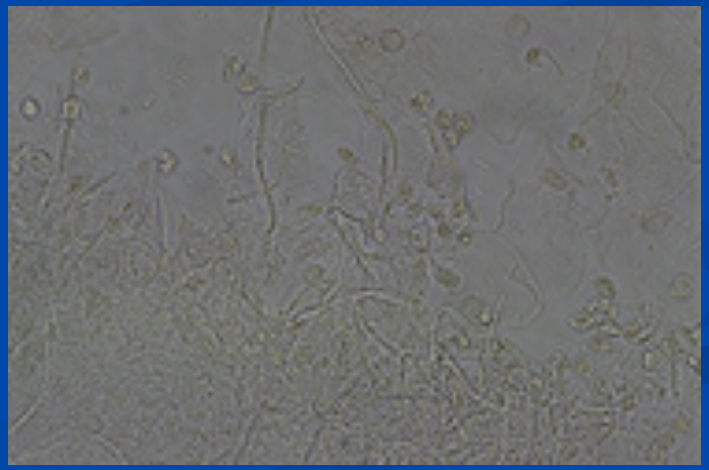

Sieni kliinisesti

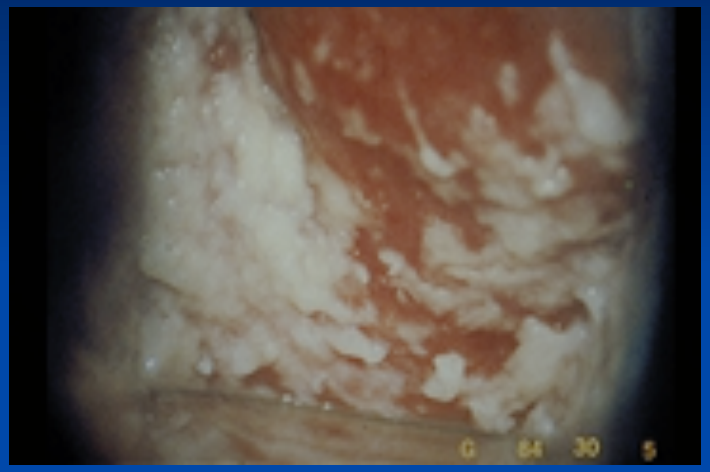

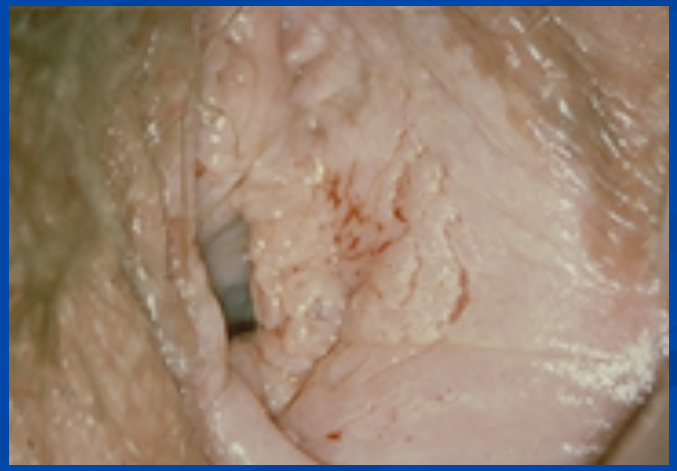

Sieni: hoito

- Per os tai paikallisesti
- Candida albicans herkkä atsolijohdannaisille, muiden herkkyys vaihtelee.
- Periaatteessa valmisteet yhtä tehokkaita
- Estolääkitys, esim flukontasoli 50 -150 mg viikossa, toistuvissa infektioissa

Sieni: hoito

- Resistenteissä infektioissa kannattaa muistaa nystatiini (Flagyl comp) sekä
- Boorihappo (600mg, gelatiinikapselissa, 2 vi, paikallisesti)
- Partnerin balaniitti kannattaa hoitaa, toistuvissa infektioissa partnerin hoidosta ei ole varmaa näyttöä
- Kortikosteroidin kombinoiminen oireen hoitoon
- Makean välttäminen

Sekafloora

- Oireina lisääntynyt valkovuoto, joskus haju, kirvely tai kutina
- Papassa:
- Kokki, sauva yms.
- Ei aiheuta hoitoa oireettomana, ellei myös solumuutoksia
- Estää hormonievaluoinnin

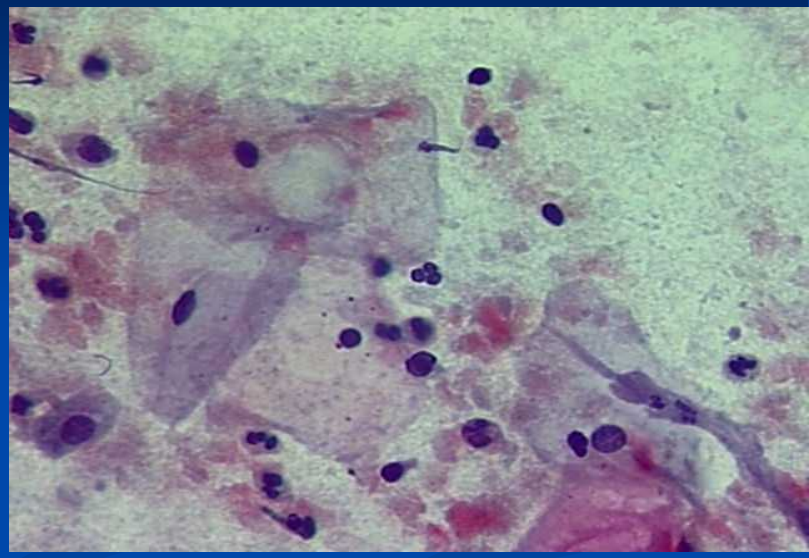

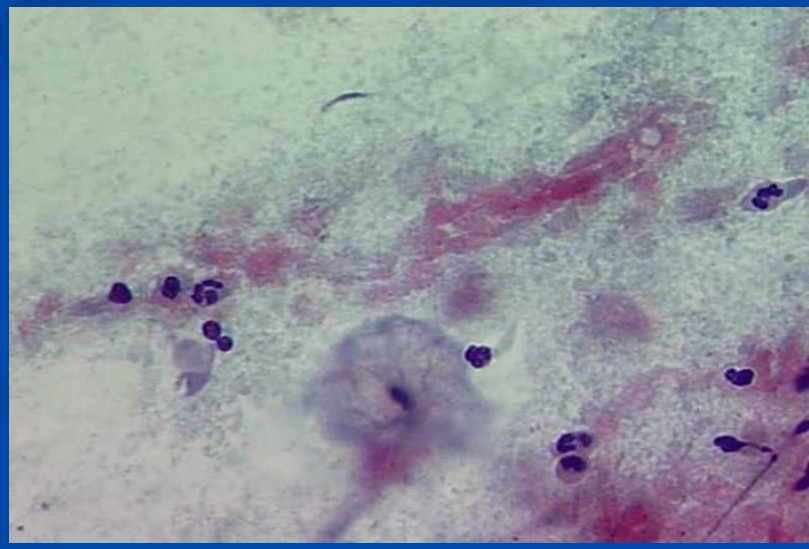

Sekafloora

- Kokki- ja sauvabakteereja, prevalenssi 8-15 %
- Voi olla runsaasti leukosyyttejä, neutrofiilejä
- Oireinen kannattaa hoitaa
- Yleisin normaalista poikkeava mikrobilöydös.

DIV

- Desquamoiva inflammatorinen vaginiitti
- Fertiili-ikäisellä paljon parabasaalisoluja, runsaasti leukosyyttejä, ei clue soluja
- Usein sauva tai sekafloora
- Oireina limakalvojen punoitus, hoitoresistentti fluor, papamuutokset, yhdyntäkivut, kirvely
- Etiologia epäselvä

- Aerobinen vastinen Bv:lle
- Tod näk. streptokokkitausta
- Fertiili-ikäisillä
- Papassa ja fluornatiivissa runsaasti leukosyyttejä, bakteerimassaa ja parabasaalisoluja
- Hoitona paikallinen klindamysiini, joskus tarvitaan useampia kertoja. Metronidatsolit eivät auta

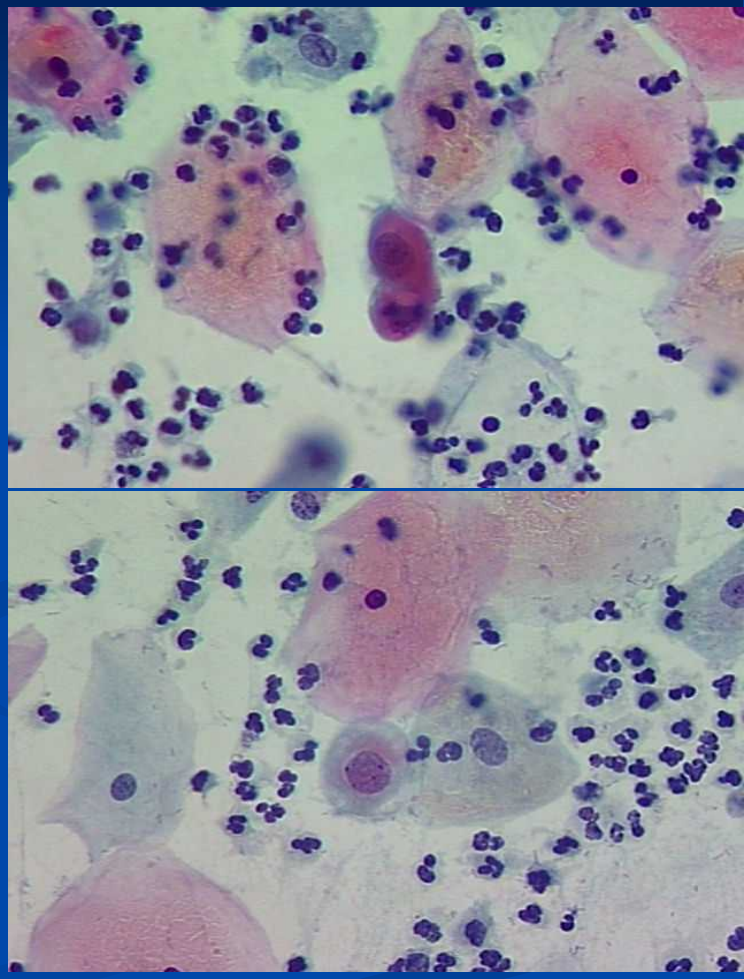

Trichomonas

- Harvinainen nykyään (0,2% papanäytteissä)
- Siimahäntäinen eliö
- Liikkuu (älä sekoita siittiöihin)
- Leukosyyttejä runsaasti
- Oireinen yleensä kirvely-kutina, vihertävä fluor, punapilkkuinen portio, haju+
- Hoidettava

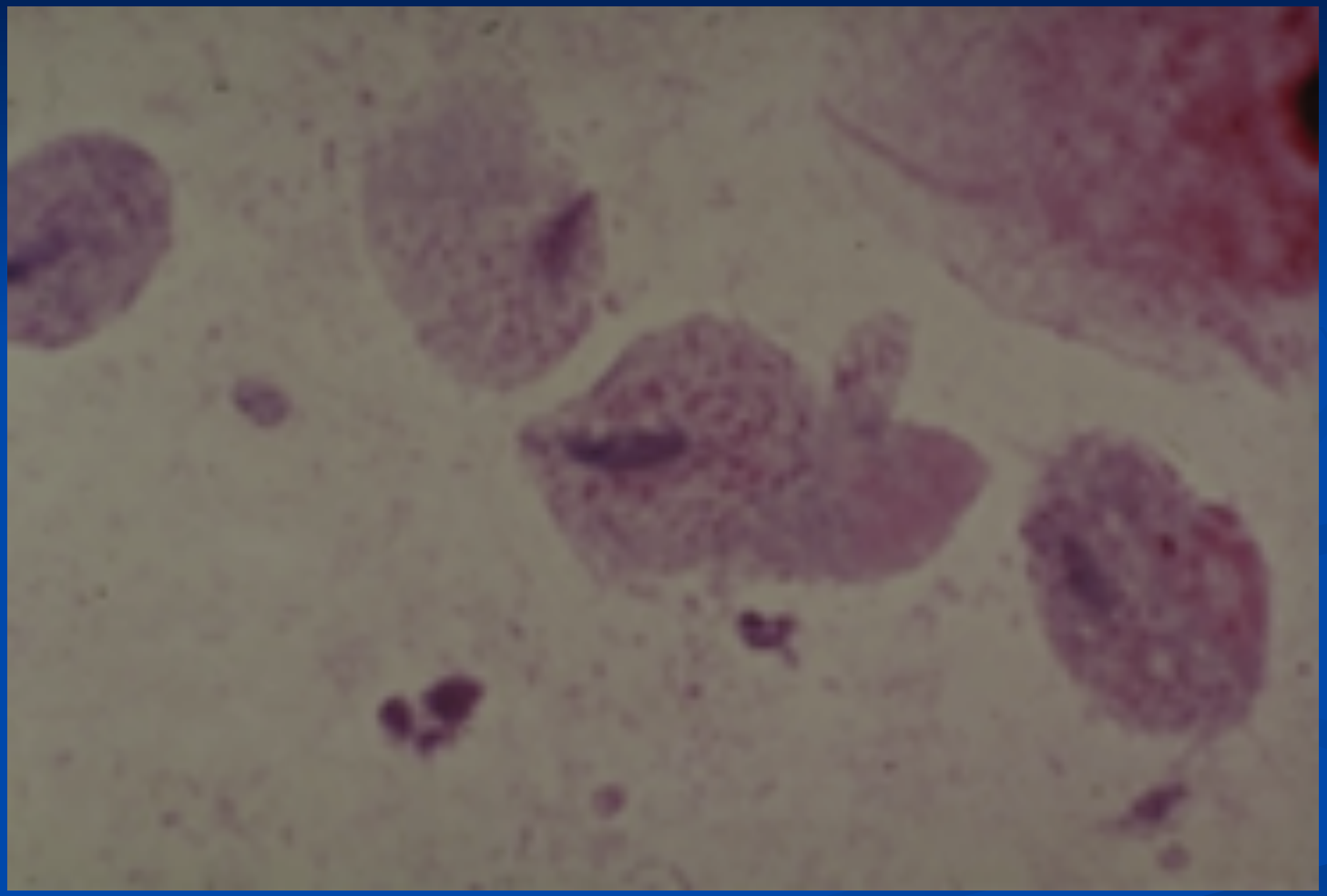

Atrofia ja atrofinen vaginiitti

Atrofian oireet

- Kirvely
- Kutina
- Haju
- Kuivuus ja limakalvohaavaumat
- Toistuvat emätintulehdukset

Mistä atrofia johtuu?

- Estrogeenin puutteesta
- Vulvan ja vaginan soluissa on estrogeenireseptoreja, jotka ohjaavat solujen jakautumista ja erilaistumista
- Ilman estrogeenistimulaatiota solut ovat jatkuvasti ”lepotilassa” ja limakalvo, epiteeli ohenee
- Reseptoreja myös:
  - Virtsaputkessa
  - Virtsarakossa
  - Lantionpohjan lihaksissa

- Ohuen limakalvon läpi tihkuu kudosnestettä ja verta
- Döderleinin sauvabakteeri ei viihdy estrogeenin puutteessa, paikalle tulee sekafloora, joka puolestaan johtaa haju, kutina ja kirvelyoireisiin ohuen limakalvon kanssa

Atrofia

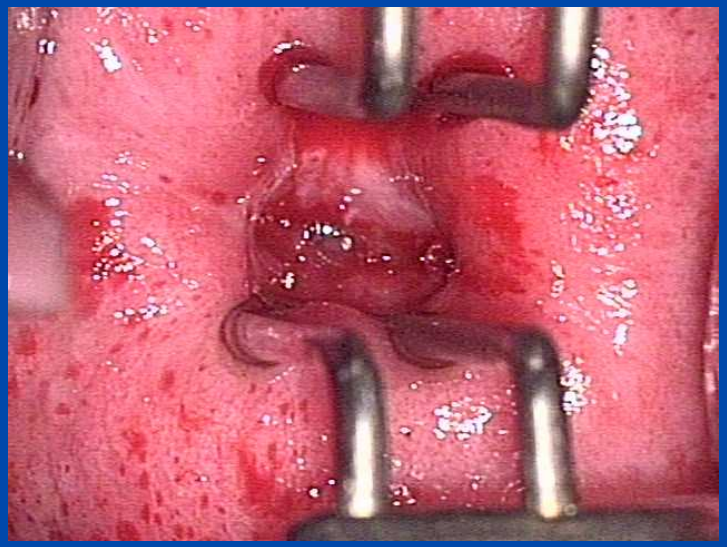

Atrofia ja atrofinen vaginiitti

- Döderleinin sauvan tilalla sekafloora
- tulehdussoluja
- Hoitona paikallisestrogeeni

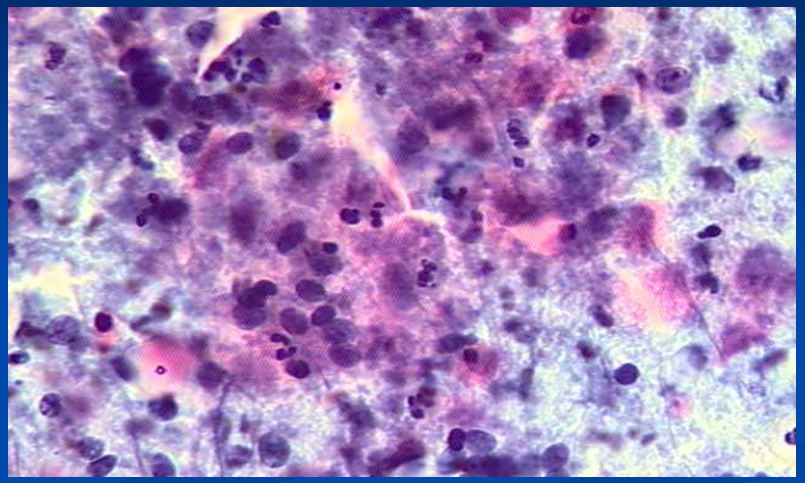

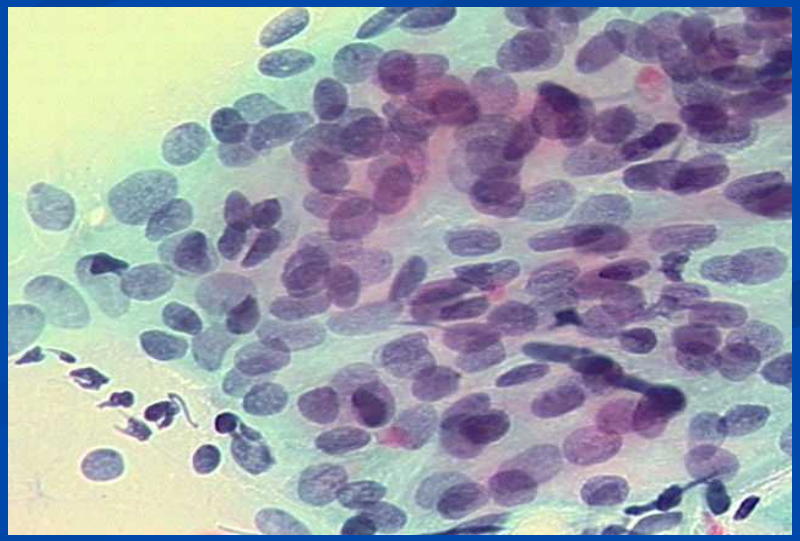

Take home message!

- Kutinan takana ei läheskään aina ole sieni
- Varmista diagnoosi
- Mikrobihoidon lisäksi perusvoiteet ja -öljyt

Kiitos!