Synnytysten vaikutus lantionpohjan toimintaan

LL Jaana Kröger
Keski-Suomen keskussairaala
24.4.2009 Jyväskylä

Lantion dysfunktio synnytyksiin liittyen, epidemiologiaa

- virtsainkontinessia 20-32% (3-67%)
- vaikea perineaalinen trauma 1,8-11,5%
- fecaali-inkontinenssi 2-6% (17-62%, jos taustalla sfinkter vaurio,
  myös huomaamatta jäänyt)
- Prolapsin kehittyminen RR 4-11
- lantion dysfunktio voi johtua synnytyksen jälkeen
  - lihasten ja lihaskalvojen vauriosta
  - verenkierron häiriöstä
  - hermotoiminnan häiriöstä

Virtsainkontinenssin riskitekijöitä

Riskitekijä	Riskisuhde (95% CI)	(20-34 v)
Ikä	1,3/5 ikävuotta (1,2-1,5)	
BMI ≥ 30	3,7 (2,0-6,7)	
BMI ≥ 40	5,0 (3,4-7,3)	
1 synnytys	1,6 (1,5-1,8)	2,2 (1,8-2,6)
2 synnytystä	1,8 (1,6-1,9)	2,4 (2,0-2,8)
3 synnytystä	2,0 (1,8-2,2)	2,4 (2,0-3,0)
4 synnytystä tai enemmän	2,3 (2,1-2.5)	3,3 (2,4-4,4)
Keisarileikkaus	1,5 (1,2-1,9)	
syntymäpaino > 4000g	1,3 (1,3-1,5)	
Perätarjonta	1,4 (1,1-1,7)	
pihti vs spontaani	3,5 (1,1-11,4)	
pihti vs imukuppi	3,5 (0,7-16,1)	

Perineal outcomes
CS vs vaginal birth (breech trial)
Hannah et al. JAMA 2002

Outcome at 3 mo	Planned CS (n=798)	Planned Vaginal (n=797)
Perineal tear	not reported	72,8%
Anal sphincter trauma	0,1%	1,3%
Urinary incontinence	4,5%	7,3%
Fecal incontinence	0,8%	1,5%
Flatus incontinence	10,7%	9,7%
Pain of any kind	27,3%	25%
Dyspareunia	17%	18,7%

Anatomiaa

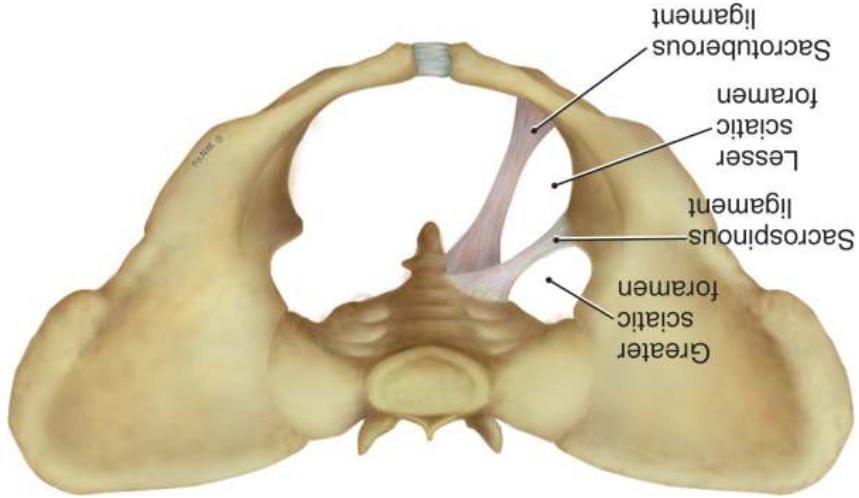
Greater sciatic foramen
Sacrospinous ligament
Lesser sciatic foramen
Sacrotuberous ligament

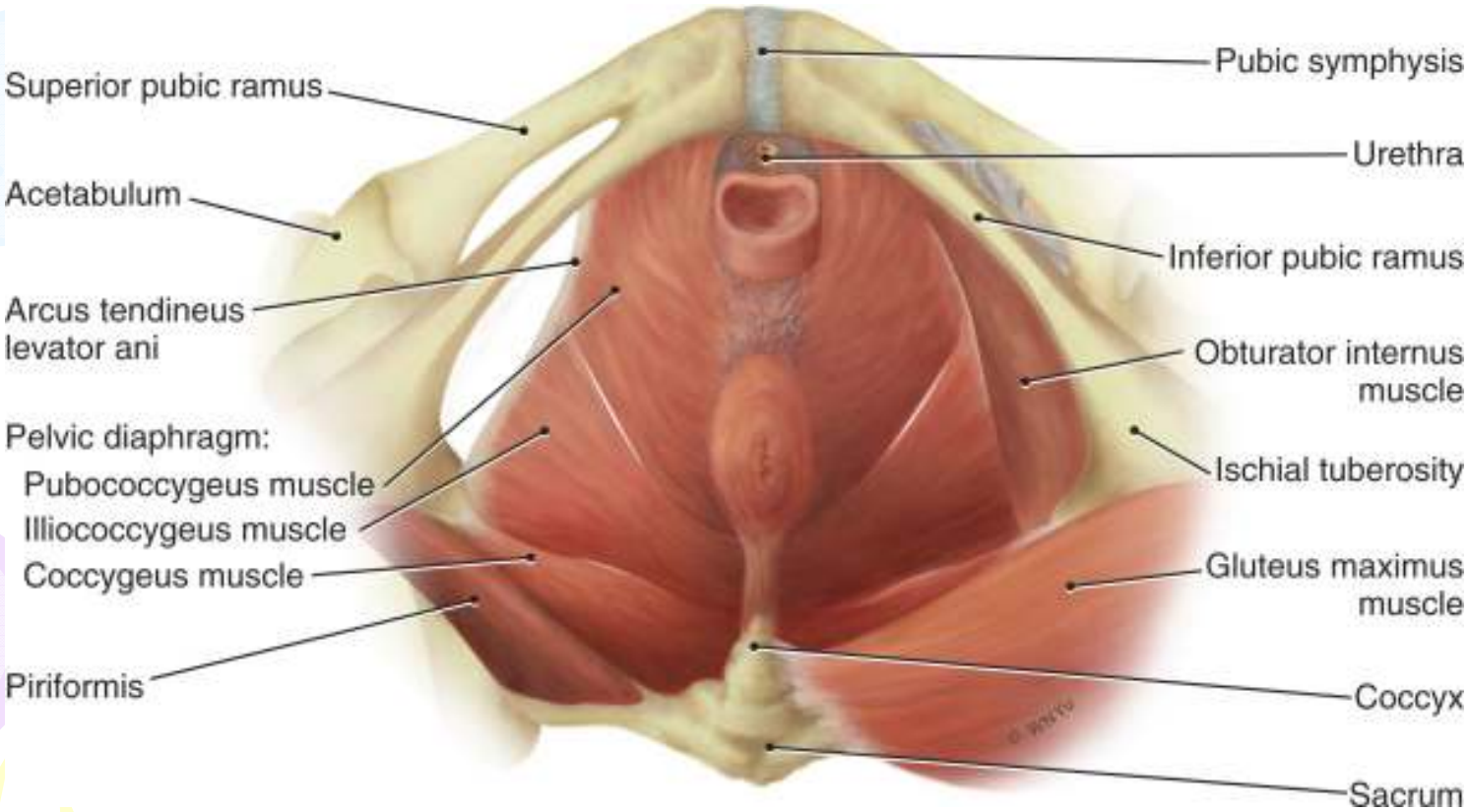
Superior pubic ramus
Acetabulum
Arcus tendineus levator ani
Pelvic diaphragm:
Pubococcygeus muscle
Iliococcygeus muscle
Coccygeus muscle
Piriformis
Pubic symphysis
Urethra
Inferior pubic ramus
Obturator internus muscle
Ischial tuberosity
Gluteus maximus muscle
Coccyx
Sacrum

Levator ani anatomia
Guo et al. 2007

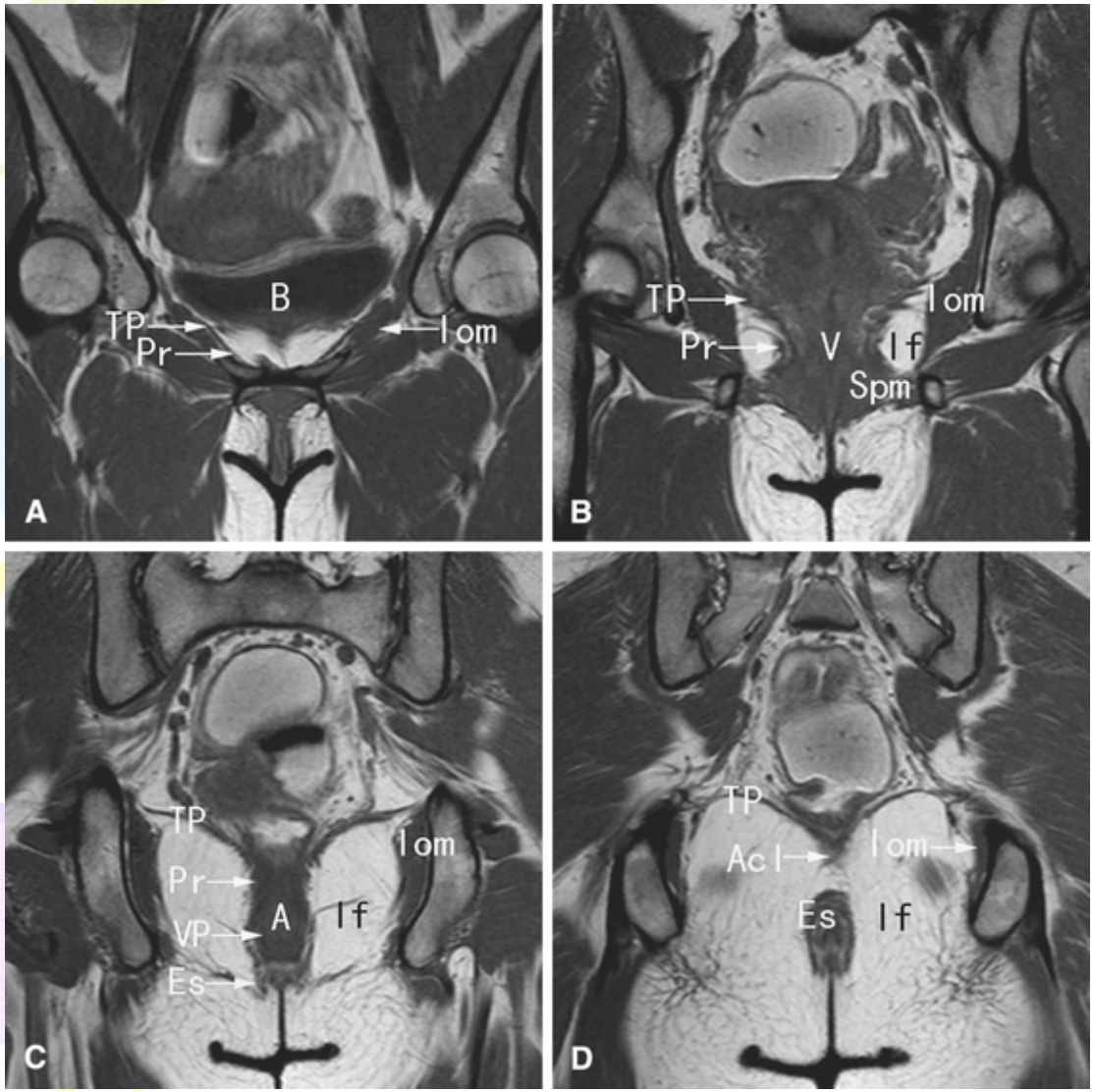

Horisontal MRI

Transversaalinen osa (TP)

- Rakko - maljamainen
- Vagina - suppilomainen
- Anus – puolikupoli
- Sfinkterin takareuna - kaksoikupoli

Levator ani anatomia

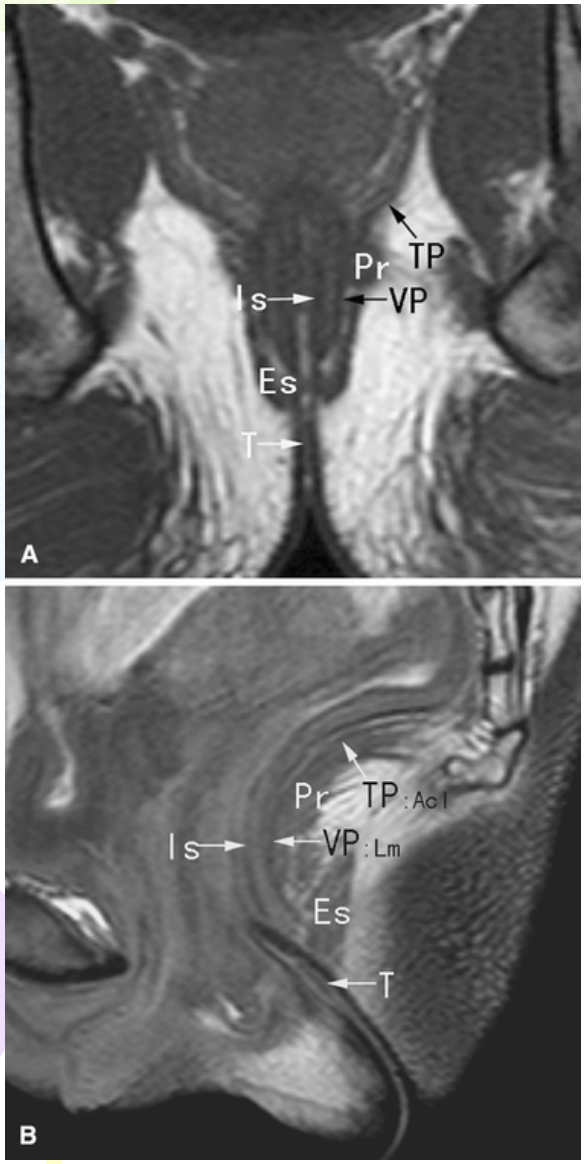

- Sagittaalinen MRI
  - Vertikaalinen osa (VP)
  - Laajentaa genitaalihiatusta
  - Sukeltaa externin ja internin anaalisfinkterin väliin
  - Puborektaali-lihas (Pr) U-mallinen pubiksesta kiertäen rektumin takaa
  - Sulkee genitaalihiatusta
  - Sitoo VP:n pubikseen ja tukee Levatorin kupolia

MRI pohjainen 3D simulaatio

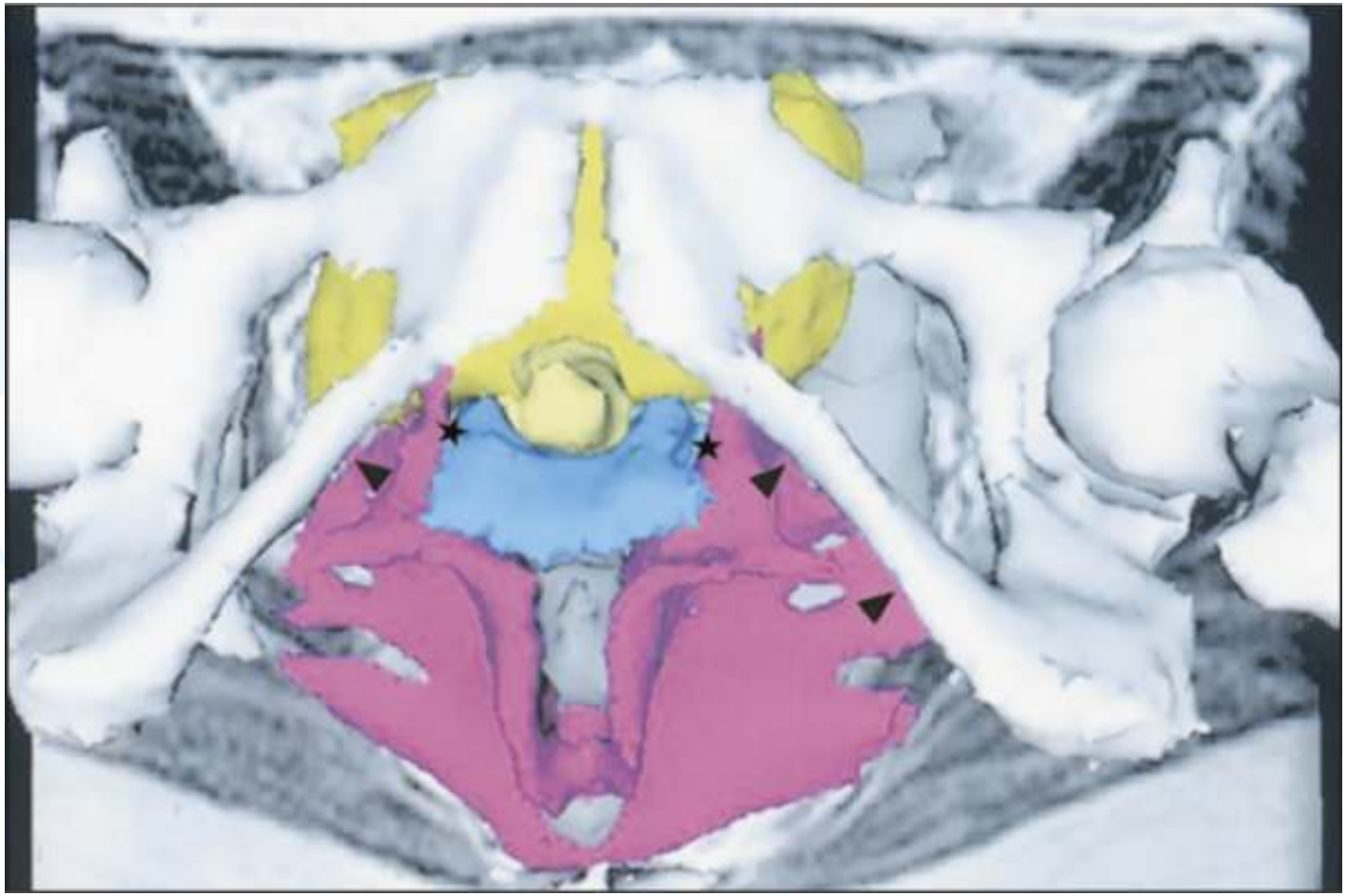

Levator ani Muscle stretch induced by simulated vaginal birth. Lien et al. OG 2004

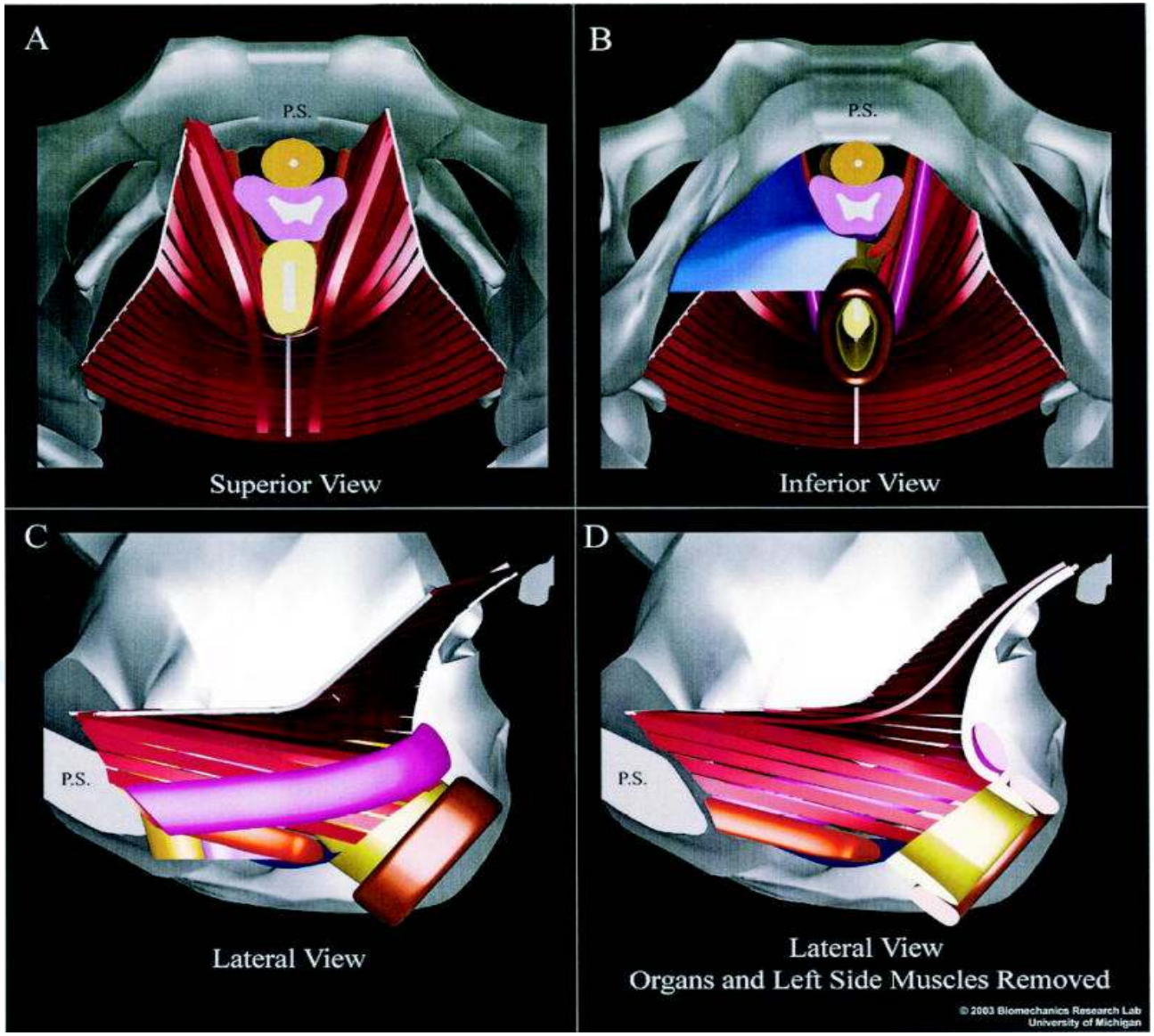

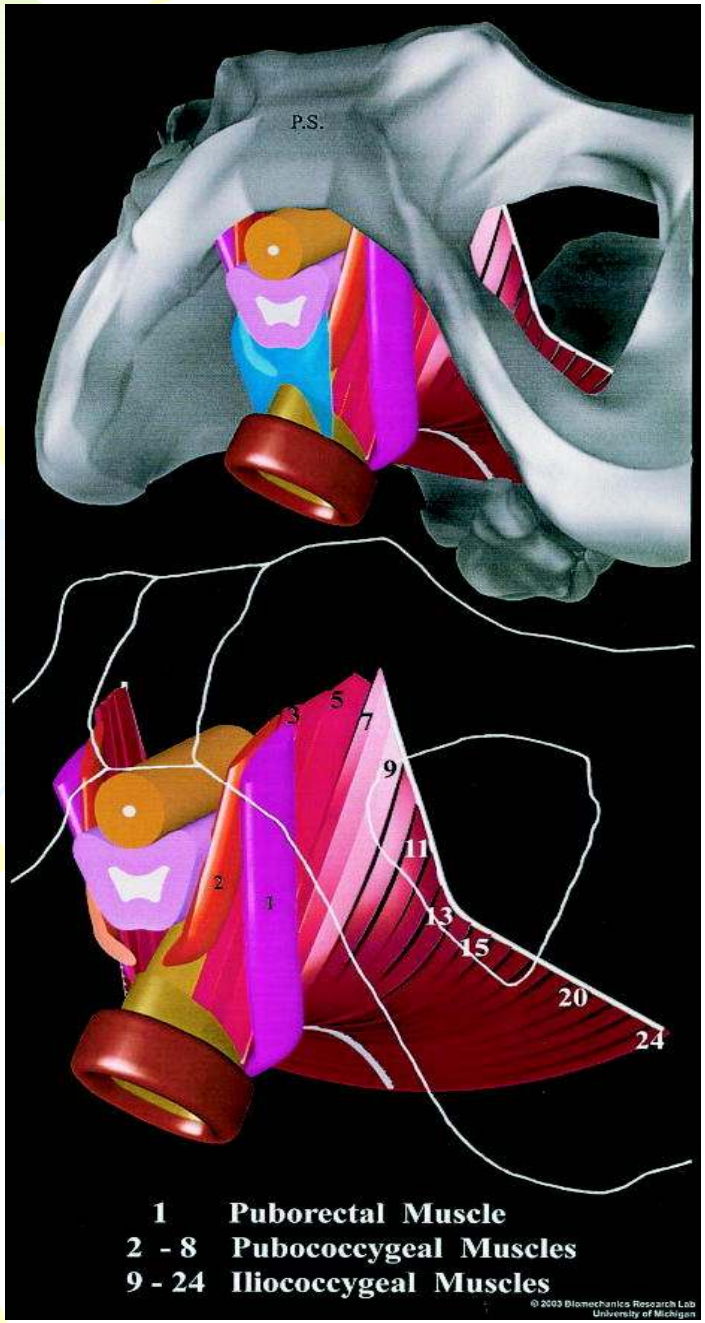

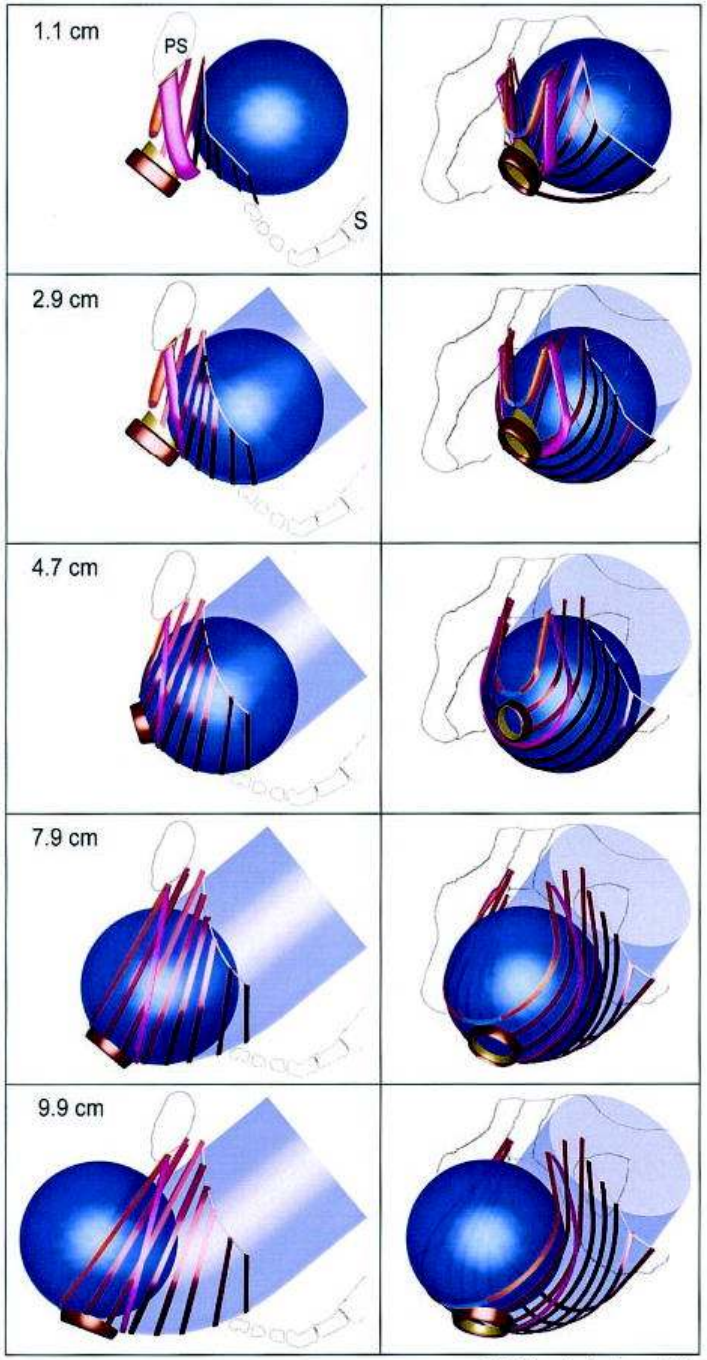

© 2003 Biomechanics Research Lab
University of Michigan

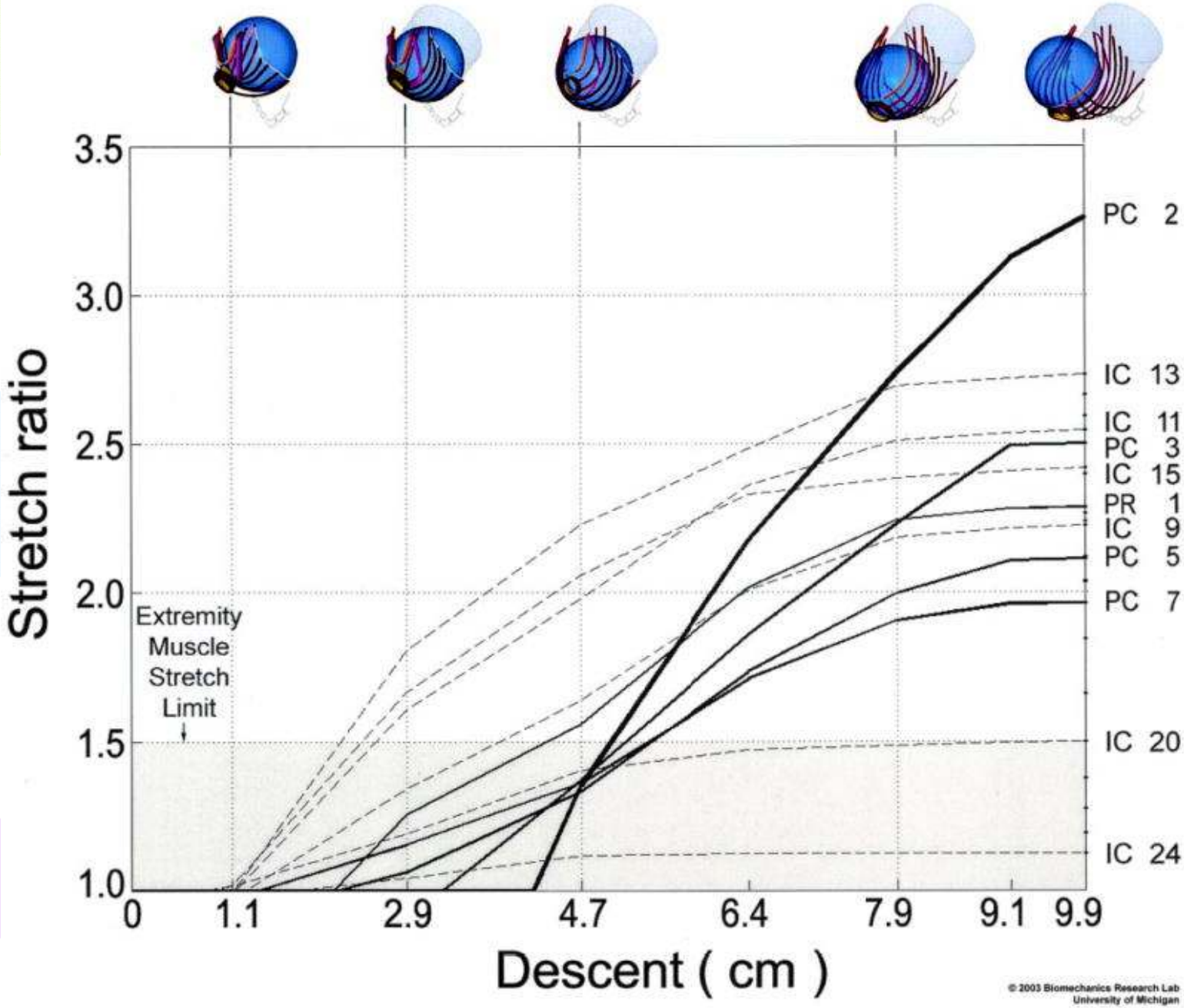

© 2003 Biomechanics Research Lab
University of Michigan

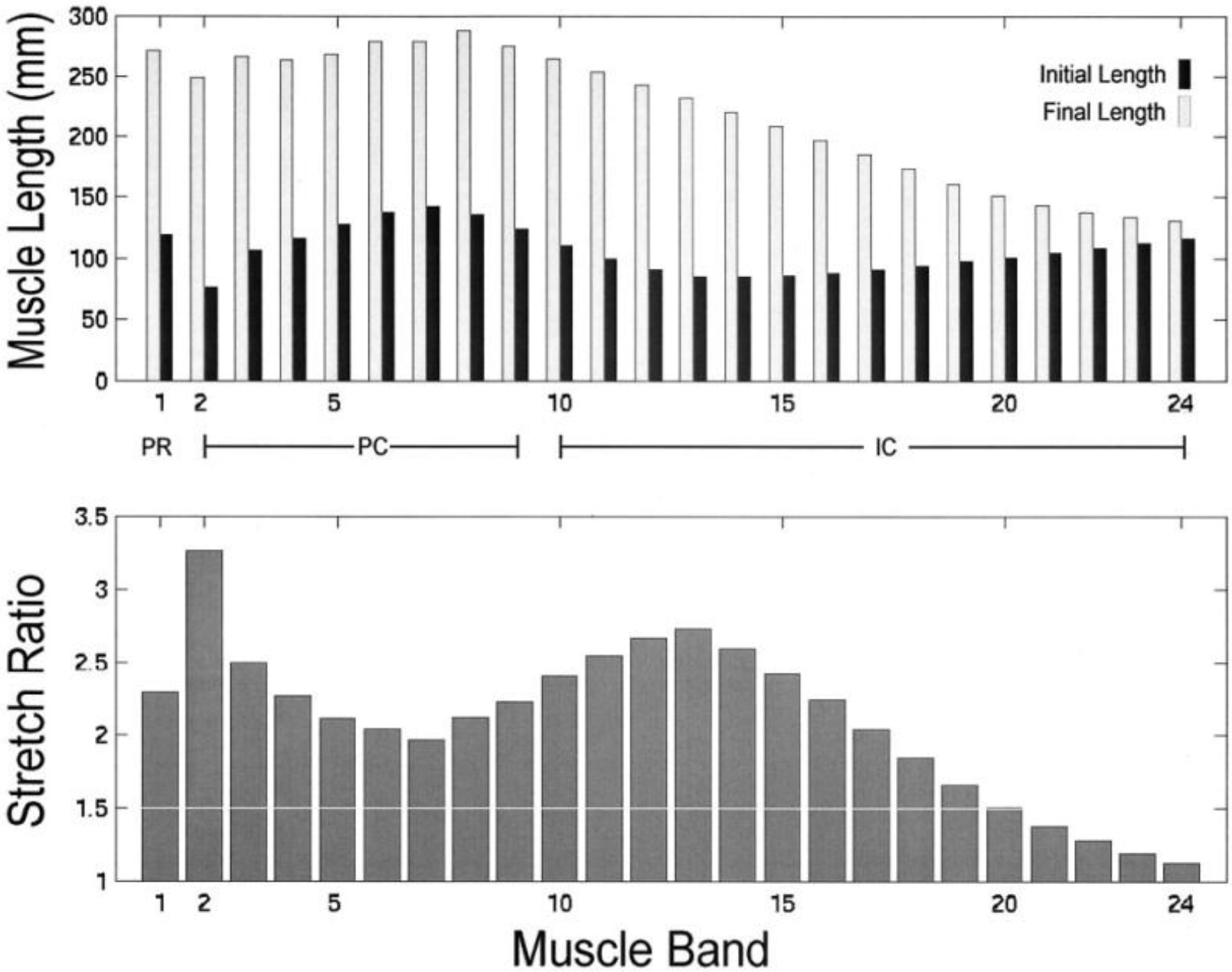
Muscle Length (mm)
300
250
200
150
100
50
0
Initial Length
Final Length
1
2
5
10
15
20
24
PR
PC
IC
Stretch Ratio
3.5
3
2.5
2
1.5
1
Muscle Band

PC2 vaurio toisella puolella

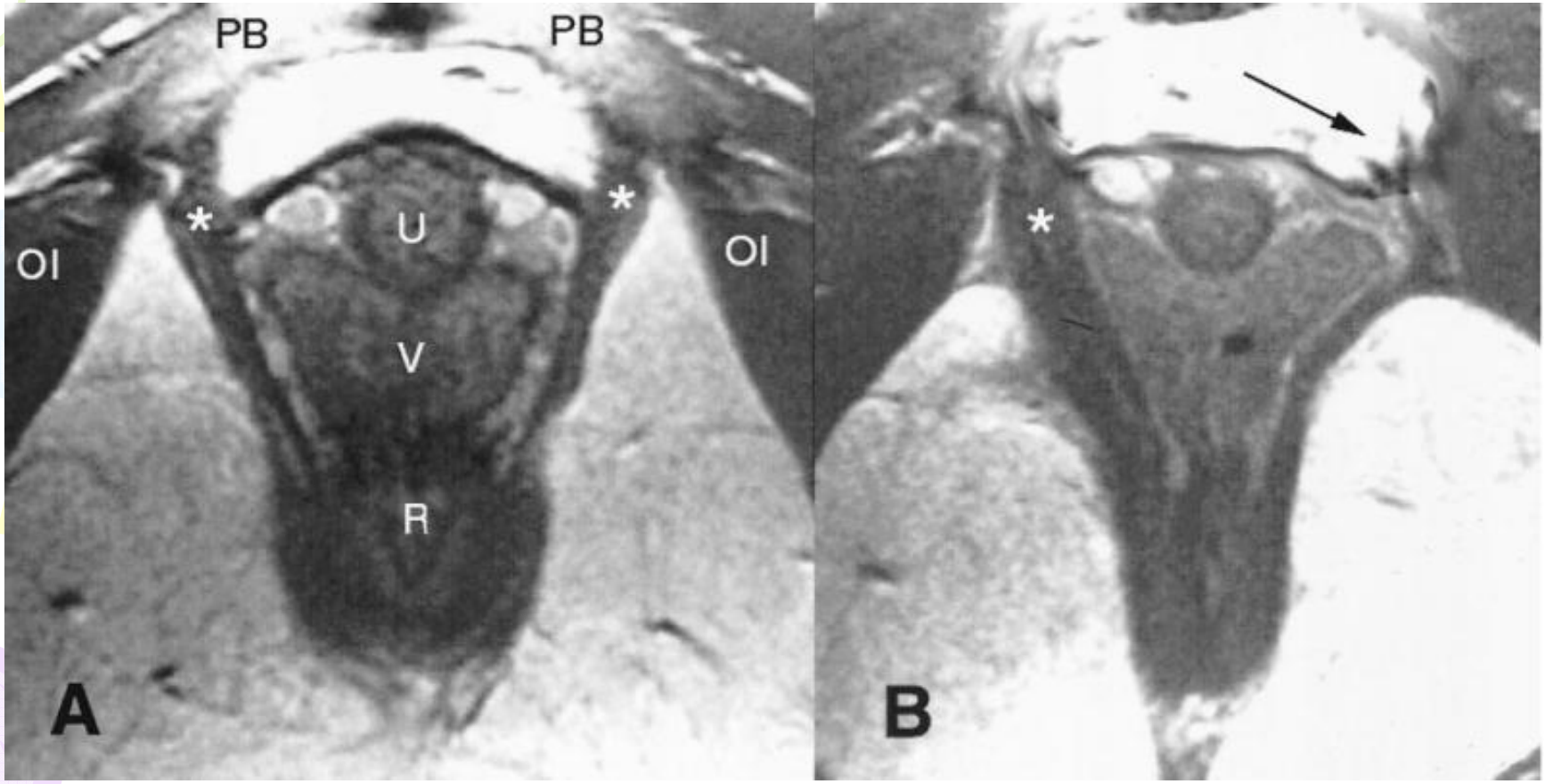

PC 2 vaurio vaalean harmaana

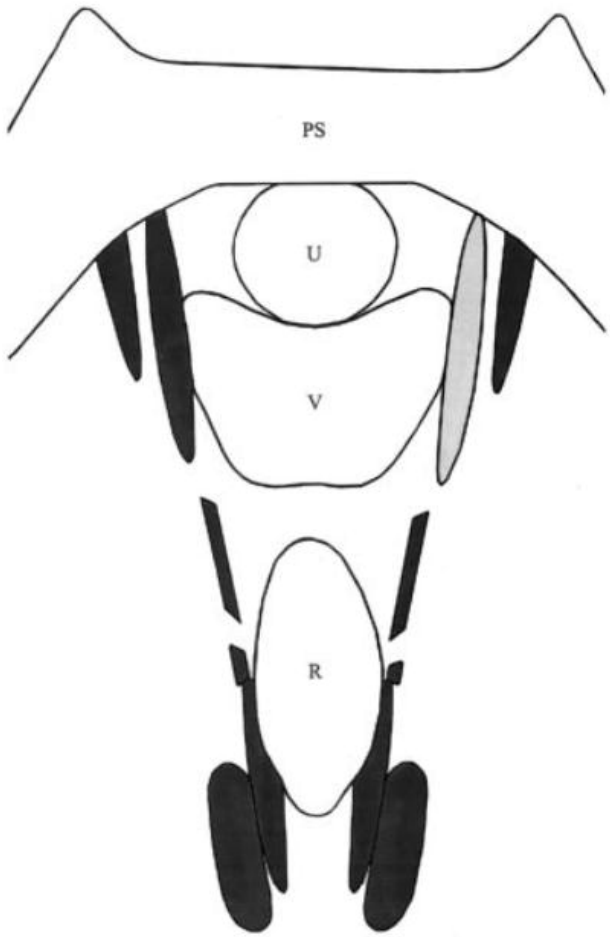

3-D MRI simulaatiomalli: Levator ani-lihakseen kohdistuva venytys synnytyksessä Hoyte et al. AJOG 2008

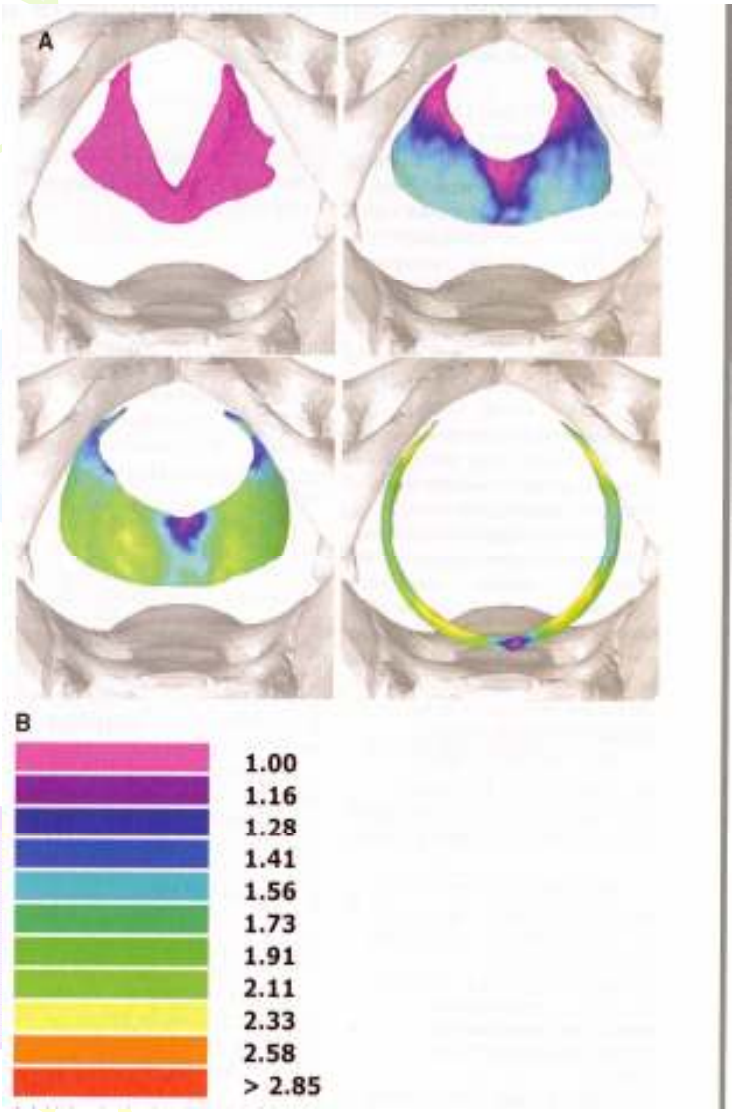

Obj: Miksi ensisynnytys on suuri riski lantion toimintahäiriöille?

- värikoodit venytysasteita
- maksimi: 3,5:1 posteromediaalinen levator ani ja m. puborectalis
- lateraalinen kiinnityksen tukevuus (ileococcyceus -> arcus tendineus) vaikuttaa
- anteriorinen kiinnitys ei vaikuta
- Ensisynnyttäjän lateraali-kiinnitys tukevampi??

Funktional MRI: Postpartum changes of primiparous women after spontaneous vaginal delivery (Lienemann et al. Rofo 2003)

- Anatomia ja liike pubococcycceaaliseen referenssi linjaan nähden
- M: 26 P1 /41 P0 tervettä oireetonta
- T: lepo MRI – puborectaalisen lihaksen paksuus ohuempi (0,6 vs. 0,8 cm), muuten sama anatomia.
- Lihassupistus – laskeutunut rakon kaula, vaginan fornix, anorektaalinen junktio. Rectocele prominentti (1,5 vs 0,6 cm)

Perineal body

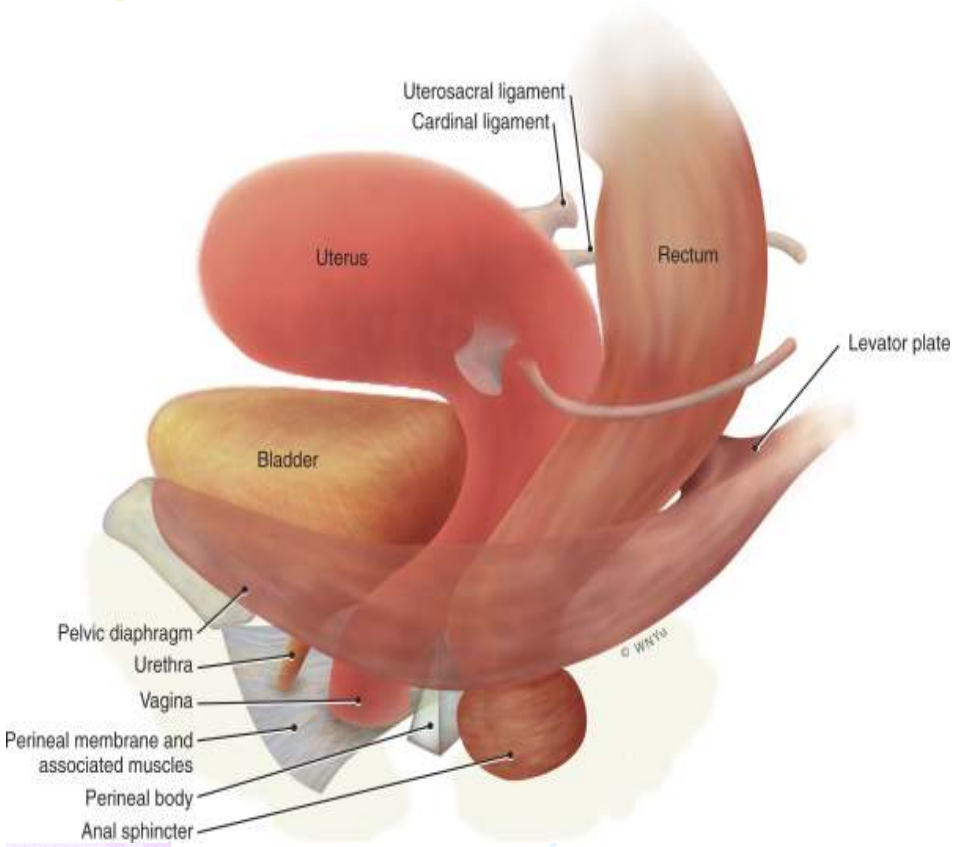

In women, the perineal body supports the anterior rectal (posterior vaginal) wall above the anorectal junction; and a layer of fascia runs from the rectovaginal pouch of Douglas to the perineal body and adheres to the posterior vaginal wall. The anterior rectal wall is unsupported above the level of the perineal body, and the rectovaginal septum can bulge anteriorly to form a rectocele. Rectoceles can arise from damage to the rectovaginal septum or its supporting structures during a vaginal **delivery**.

Lig. Anococcygeus (levator plate) repsahtaa

normaali axis suoristuu ja urogenitaalinen hiatus avautuu

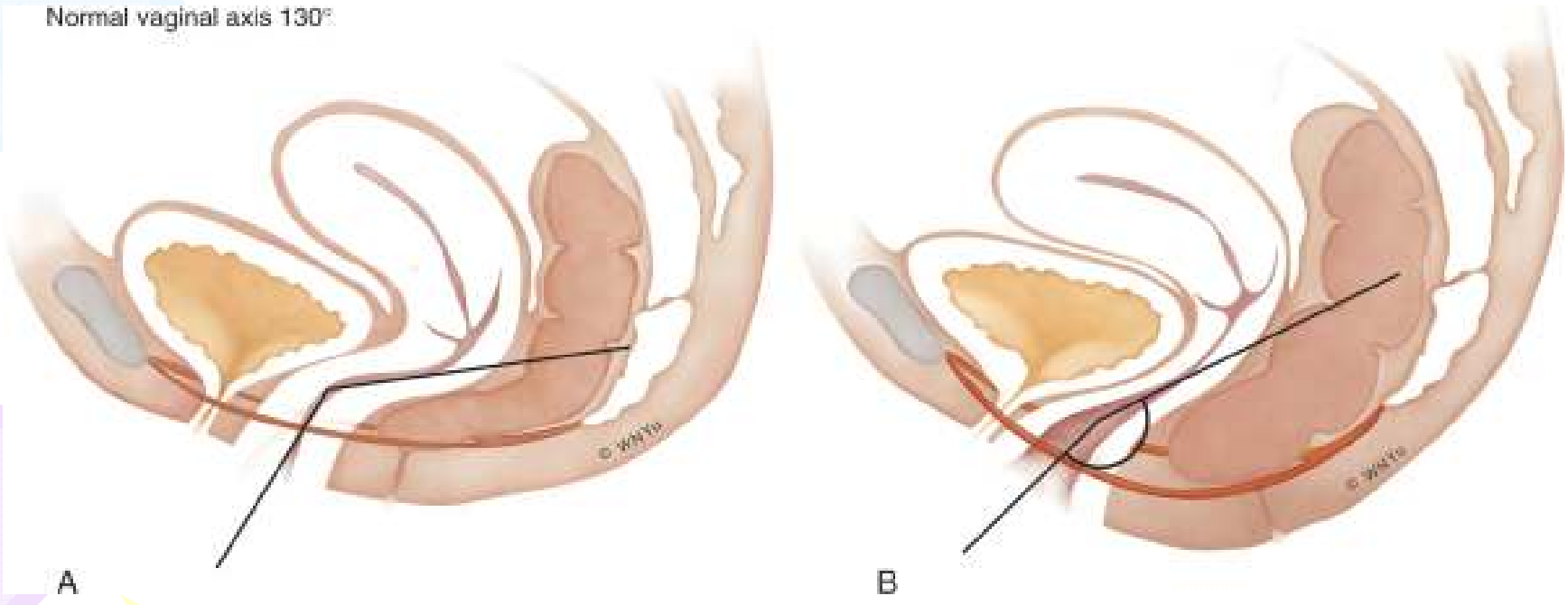

Obstetric factors associated with Levator ani muscle injury after vaginal birth Kearney el al. OG 2006

- 160 P1: 80 kontinent, 80 de novo SUI
- 80 synnyttämätöntä kontrollia
- 9-12 kk synnytyksestä MRI
- Pubovisceraalisen lihaksen vauriot
- 22 isoa vauriota, 7 pientä (18%)
- SUI ryhmässä 2 x enemmän vaurioita
- T:
  - Pihti RR 14,7 (4,9-44,3)
  - AS rupt. 8,1 (3,3-19,5)
  - episiotomia 3,1 (1,4-7,2),
  - ikä ja ponnistusvaiheen pitkittyminen

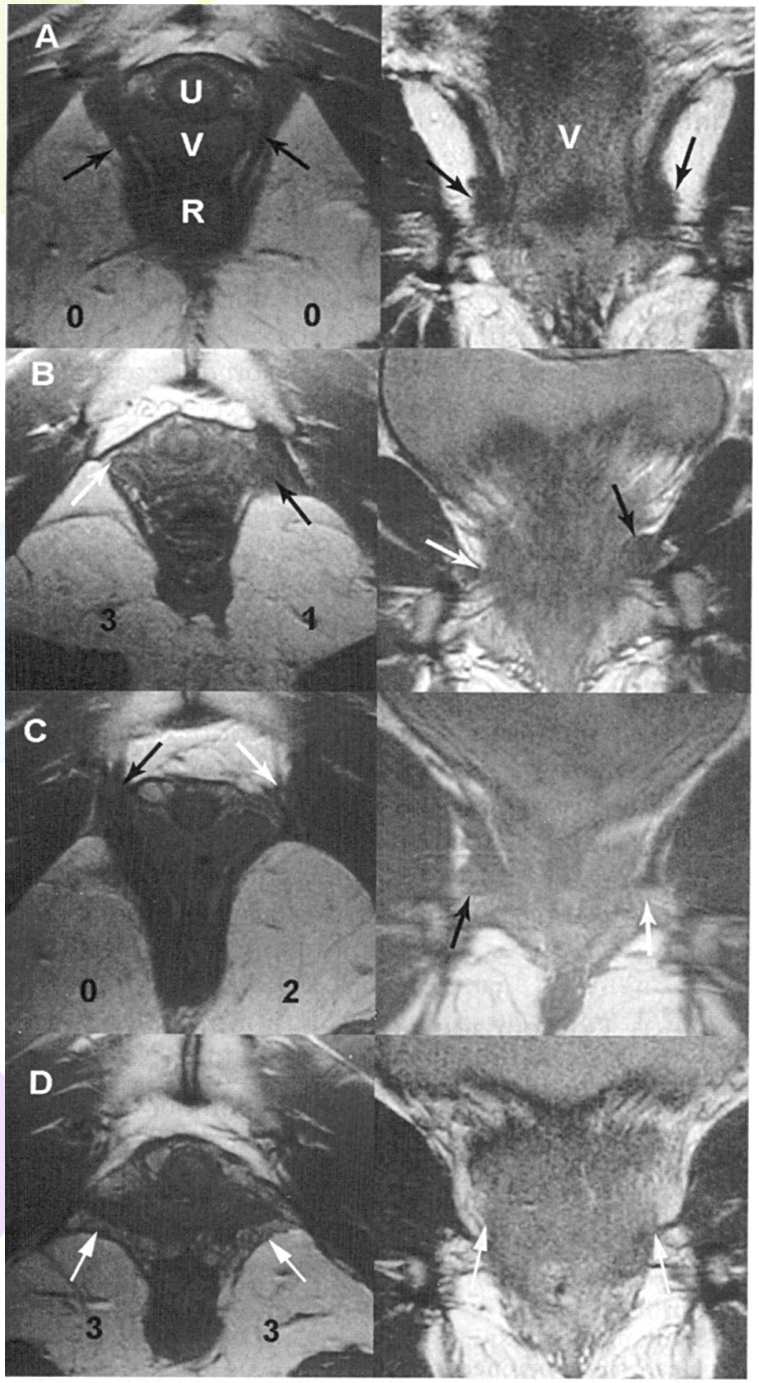

- A normaalit lihakset
- B suuri vaurio
- C pieni vaurio
- D suuri vaurio

- Musta nuoli normaali
- Valkoinen vauriokohta

- D: Levator ani vaurio tie prolapseihin, riskipotilaiden kartoitus, dysfunktio kartoitettava kokonaisuutena

MRI konstrukstio

Thicker, bulkier levator ani muscles were found in the asymptomatic women (A). Loss of levator muscle bulk was found in women with pelvic organ prolaps (C) and stress incontinence (B). Theoretical explanations for these findings include muscle atrophy from denervation from childbirth injuries or muscle wasting from muscle insertion detachment also from childbirth, and possibly age and hormonal status.

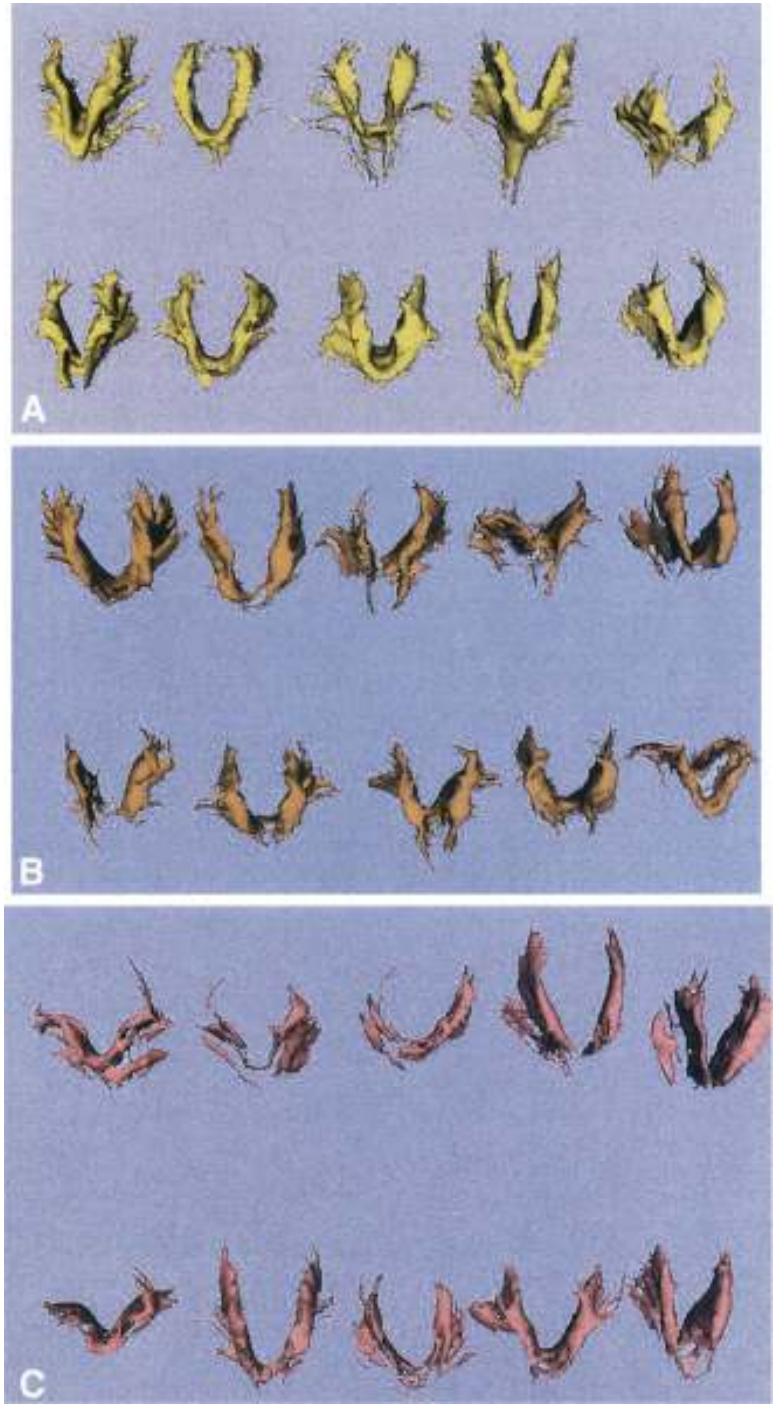

Pelvic floor muscle training for prevention and treatment of urinary and faecal incontinence in antenatal and postnatal women

- Hay-Smith et al 2009 Cochrane database
- 16/28 tutkimusta: ammattilaisen interventio vs. tavallinen hoito
- 1. kontinentit pysyvät kuivina loppuraskaudessa ja 6 kk synnytyksen jälkeen
- 2. virtsa- ja fekaali-inkontinenssi parani tehokkaammin ad 12 kk synnytyksen jälkeen
- 3. ohjausta erityisryhmille (ensisynnyttäjä, iso lapsi, pihtisynnytys), parempi kuin valistus kaikille
- 4. pitkäaikaisvaikutukset?

Randomised controlled trial of pelvic floor muscle training during pregnancy Salvesen, Morkved BMJ, 2004

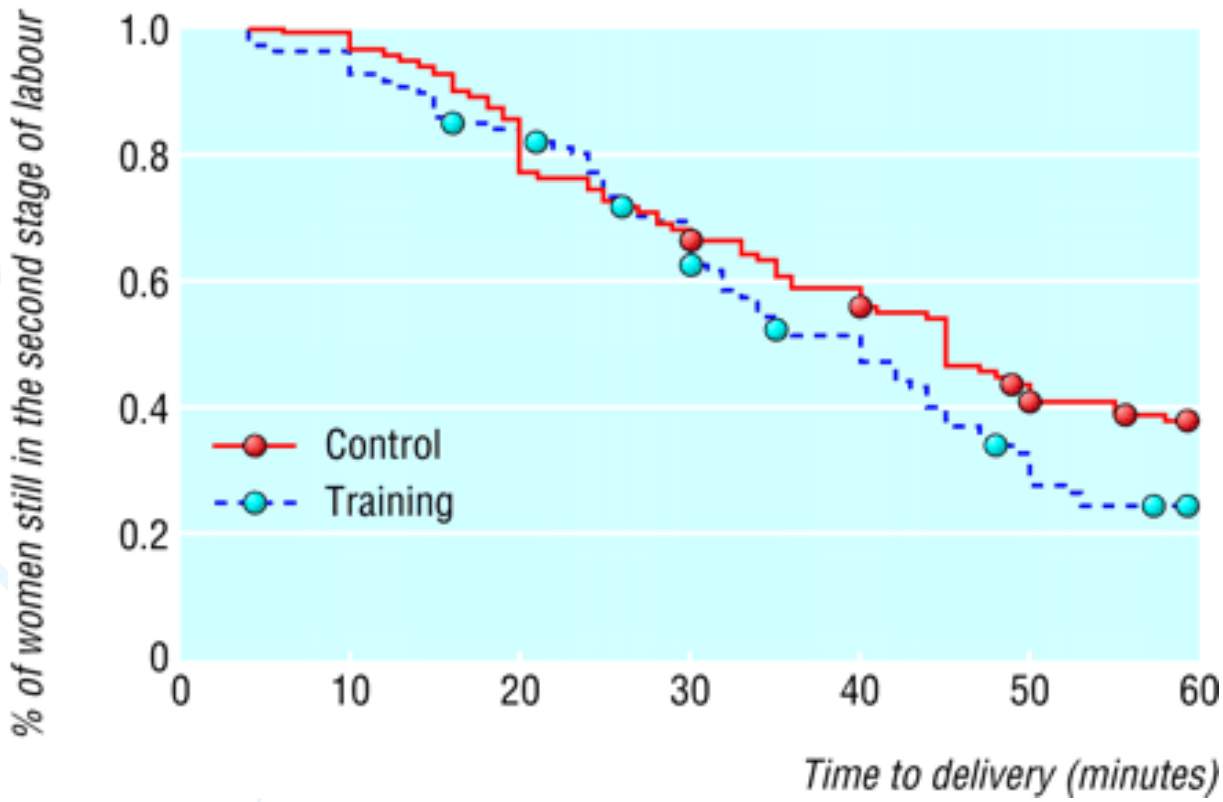

- Survival plot of the duration of the second stage of labour for women in the training group (n=105) and the control group (n=109). P=0.06

Randomised controlled trial of conservative management of postnatal urinary and faecal incontinence: six year follow up Cathryn M A Glazener, BMJ 2005

- 737 naista (int 263/ cont 253)
- Nurse-led intervention: 5, 7 ja 9 kk synnytyksestä
- T:
  - 1 v UI 60%/69% 6 v 76%/79% (-10,2-4,1%)
  - 1 v FI 4%/11% 6v 12%/13% (-6,4-5,1%)
  - 1 v harj 83%/55% 6v 50%/50%
- D: jatkointerventiot, fysioterapeutti

- Agur el al BJOG 2008: N=164, kyselytutk. 8 vuotta synnytyksestä: sama tulos kuin Glazener

Yhteenveto

- Levatorin vauriot ovat lähes yhtä tärkeitä kuin sfinkterrepeämät pitkäaikaisvaikutustensa takia
- MRI kuvantaminen lisää lantion anatomian ja kokonaisdysfunktion ymmärtämistä
- Hyvä lihaskunto ja sen ylläpitäminen ei ole koskaan pahasta, mutta näyttää vaativan jatkuvaa innostamista