Rytmihäiriöt: Mitä gynekologin tulee tietää?

Tapani Salonen

Sisätautilääkäri

TAYS

Sidonnaisuudet

- LL, sisätautien erikoislääkäri
- **Päätoimi**
  - Erikoislääkäri, TAYS, sisätaudit
- **Sivutoimet**
  - Kliininen opettaja, TaY, sisätautioppi 2000 - 2010
- **Ei muita sidonnaisuuksia**

Esityksen rakenne

- Rytmihäiriöpotilaan tutkiminen
- Tavallisimmat rytmihäiriöt ja niiden hoito
- Rytmihäiriöt ja raskaus

- En käsittele
  - sikiön rytmihäiriöitä
  - perioperatiivisia rytmihäiriöitä

Milloin tulee epäillä rytmihäiriötä?

- Potilas huomaa oireen itse
  - Muljahdukset, tykytys, harvalyöntisyys, epätasaisuus, palpitaatio
- Potilaalla on muita oireita, jotka sopivat rytmihäiriön aiheuttamiksi
  - Tajunnanhäiriö, huimaus, väsymys, alentunut suorituskyky, sydämen vajaatoiminta, rintakipu
- Poikkeava rytmi todetaan kliinisessä tutkimuksessa tai EKG:ssa
  - Esim. sattumalta todettu eteisvärinä tai AV-blokki

Rytmihäiriöpotilaan tutkiminen

- Onko kyseessä hätätilanne?
  - Vitaalifunktioiden arviointi ja turvaaminen
- **Anamneesi**
  - Oirekuvaus ja sykkeen luonne:
    - Vaikutus hemodynamiikkaan
    - Muljahdus tai lyönnin jääminen väliin: lisälyönti?
    - Nopea epätasainen rytmi: eteisvärinä?
  - Milloin oireisto on alkanut?
    - Lapsuudesta alkaen: SVT?
    - Sydäninfarktin jälkeen: kammioperäinen häiriö?
  - Ilmenemistiheys, kesto, provosoivat tekijät
  - Onko tiedossa aiempi sydänsairaus?
  - Muut sairaudet?
  - Lääkitys

Rytmihäiriöpotilaan tutkiminen

- Kliininen tutkimus
  - Sydämen, keuhkojen ja kaulavaltimoiden auskultaatio
  - Verenpaine
- 12-kytkentäinen EKG
- Thorax-kuva
- PVK, elektrolyytit ja S-Krea kliinisen tilanteen mukaan
- S-TSH ainakin eteisvärinäpotilailta ja nopeissa rytmihäiriöissä

Rytmihäiriöpotilaan tutkiminen

- Hyvänlaatuinen rytmihäiriö:
  - Potilaan sydän on terve
  - Suorituskyky on normaali
  - Rytmihäiriö ei aiheuta hemodynaamisia ongelmia
  - Suvussa ei ole äkkikuolemia tai vakavia rytmihäiriöitä
- Vakava rytmihäiriö:
  - Synkopee tai presynkopee
    - erottaminen vaarattomasta vasovagaalisesta kollapsista voi olla vaikea
  - Potilaalla on tiedossa vaikea sydänsairaus
- Oireettoman rytmihäiriön hoito on harvoin tarpeen
  - Poikkeuksena eteisvärinä: altistaa tromboembolioille

Normaalin EKG:n synty

- Sinussolmuke tahdistaa sydäntä
  - frekv. yleensä 50 – 90/min
- Eteiset aktivoituvat ensin: P-aalto
- Sähkövirta viipyy hetken eteiskammio-solmukkeessa (AV-solmuke): PQ-aika
- Kammiot aktivoituvat (depolarisaatio): QRS-kompleksi
- Hetkeen ei tapahdu mitään: ST-väli
- Tilanne palautetaan ennalleen (repolarisaatio): T-aalto

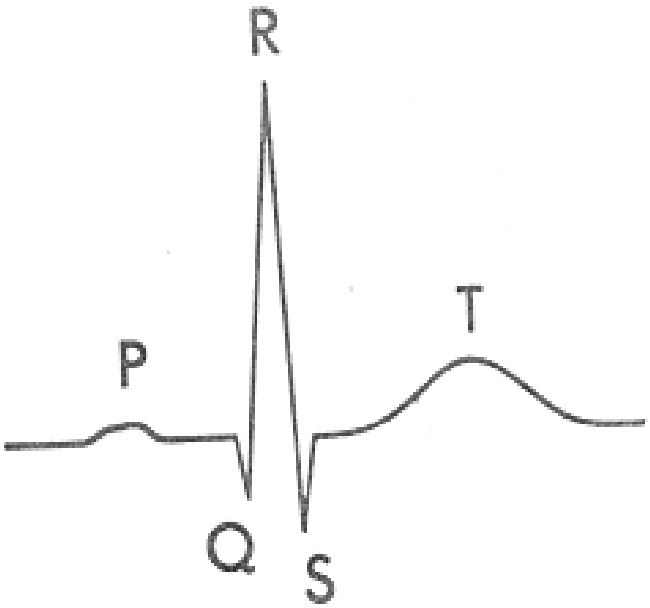

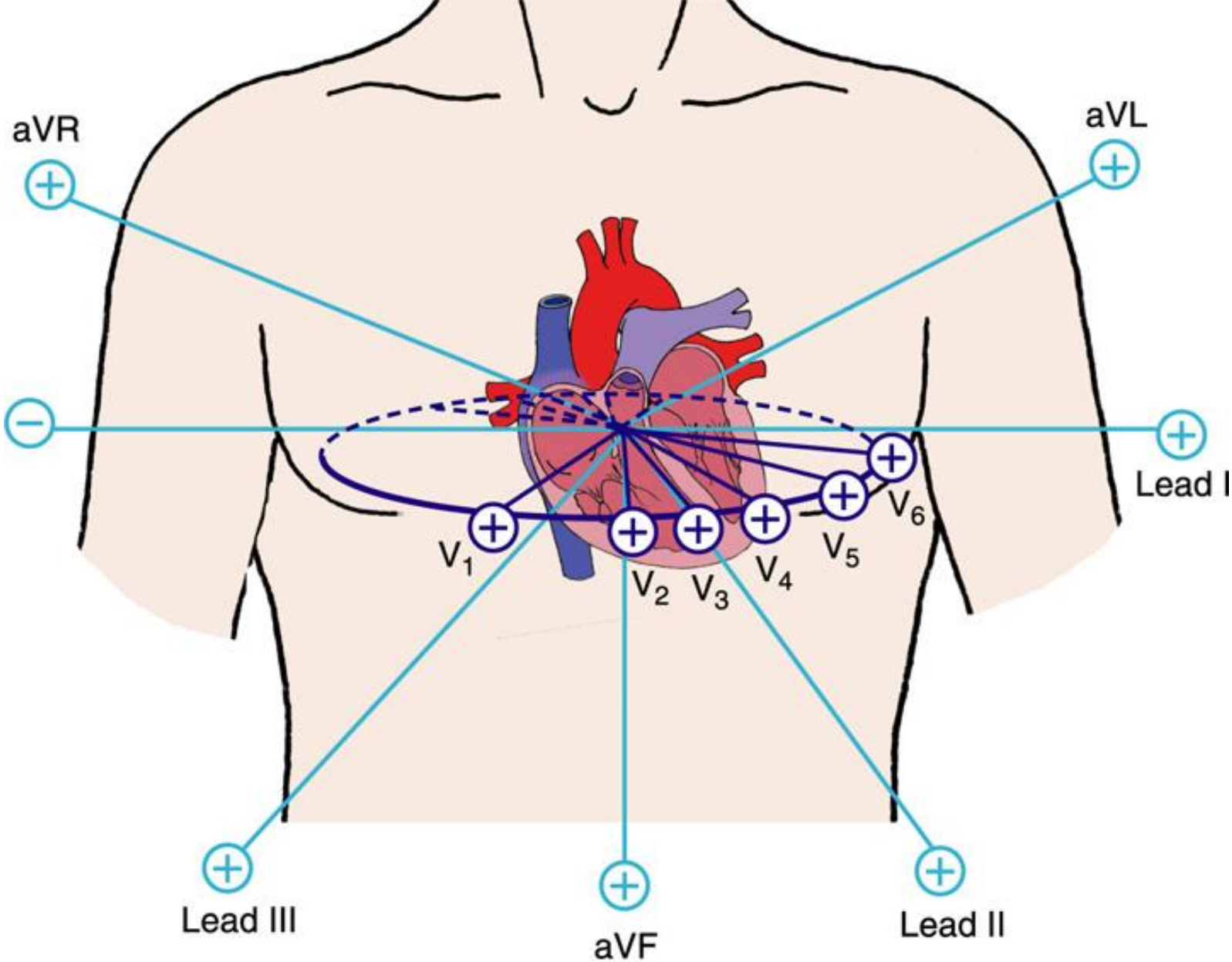

Figure 17-42 Electrocardiographic views of the heart.

Copyright © 2005 Lippincott Williams & Wilkins. Instructor's Resource CD-ROM to Accompany Critical Care Nursing: A Holistic Approach, eighth edition.

Normaali EKG

- EKG-laite on sähköjännitemittari ja löydös täytyy suhteuttaa potilaan vointiin
- Perusteellista tulkintaa varten tarvitaan 12-kytkentäinen EKG
  - Monitori-EKG antaa vähemmän informaatiota
- Järjestelmällisyys ja loogisuus olennaista!
  - perusasiat muistamalla pystyy päättelemään lähes kaiken

27-Sep-1934
Female

Vent. rate 143 bpm
PR interval 174 ms
QRS duration 94 ms
QT/QTc 376/580 ms
P-R-T axes 30 28 49

*** Poor data quality, interpretation may be adversely affected
Undetermined rhythm
Low voltage QRS
Anterolateral infarct, possibly acute
Inferior injury pattern
** ** ACUTE MI ** **
Abnormal ECG

Technician:

Unconfirmed

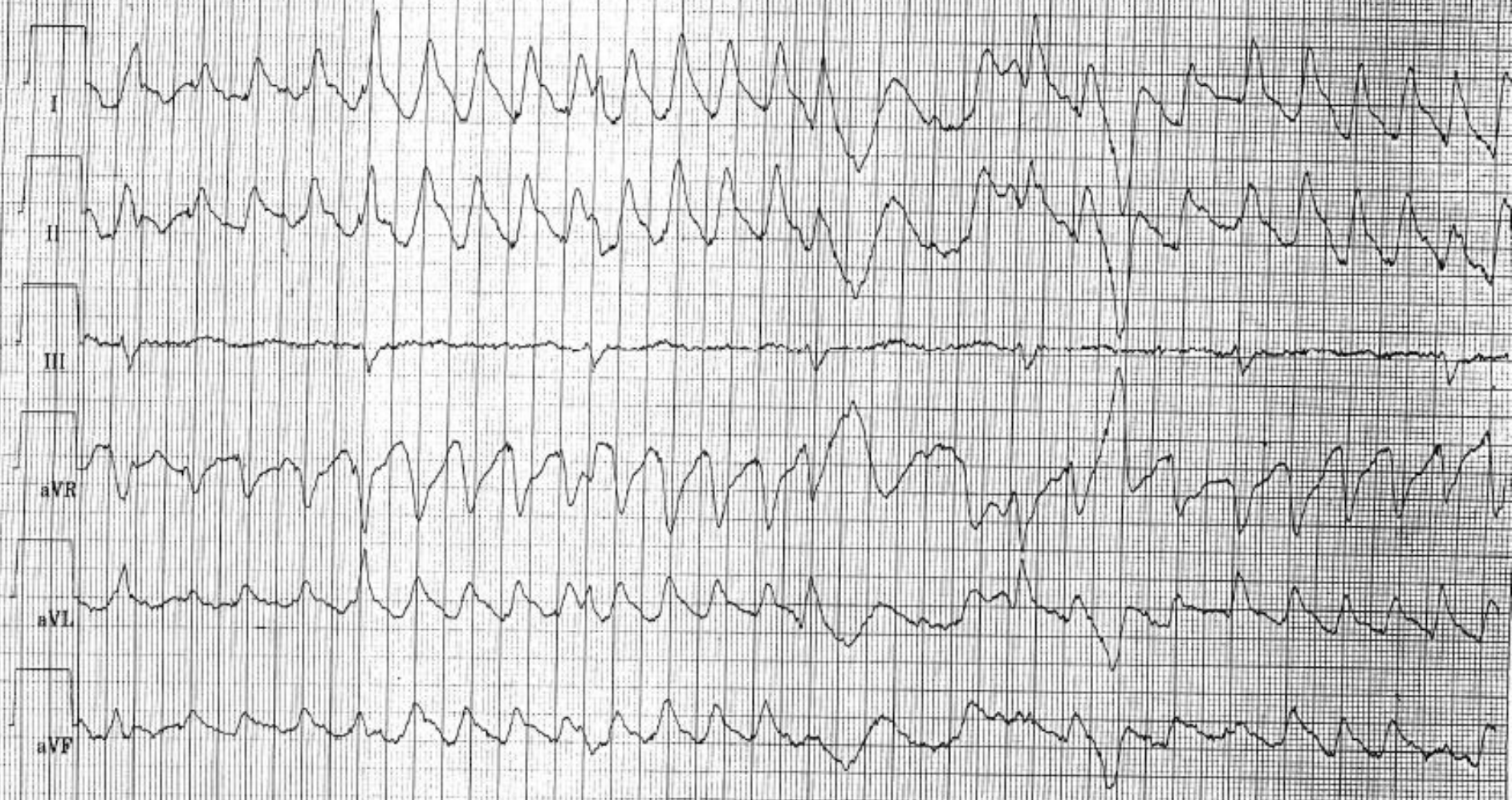

150 Hz 50.0 mm/s 10.0 mm/mV 3 by 5s @50mm/s MAC5K 008A 12SL v235

EKG:n tulkinta

- Nopea vai hidas?
  - pulssitaso < 30 tai > 200 voi romahduttaa hemodynamiikan
- Tasainen vai epätasainen pulssi?
- Onko QRS-kompleksi leveä vai kapea?
- Näkyvätkö P-aallot systemaattisesti
  - Ennen jokaista QRS-kompleksia?
  - Onko johtumattomia P-aaltoja?
- Onko tuoretta iskemiaa?
- QT-aika
- Näillä tiedoilla riittävä luokittelu ja hoito on yleensä mahdollinen
  - Täsmälliseen diagnoosiin ei aina ole mahdollista päästä

3-APR-1936 (71 yr)
Female

Room:
Loc:13

Vent. rate	78	BPM
PR interval	166	ms
QRS duration	80	ms
QT/QTc	342/389	ms
P-R-T axes	39 32	68

Marked sinus bradycardia with frequent Premature ventricular compleves in a pattern of bigeminy
Nonspecific T wave abnormality
When compared with ECG of 16-MAY-2007 12:57,
Sinus rhythm has replaced Junctional rhythm
Nonspecific T wave abnormality now evident in Anterior leads

Technician: 546
Test ind:ORTO-50290

Referred by:

Confirmed By: RAPORTTIA EI VAHVISTETTU

OSASTO:ORTO

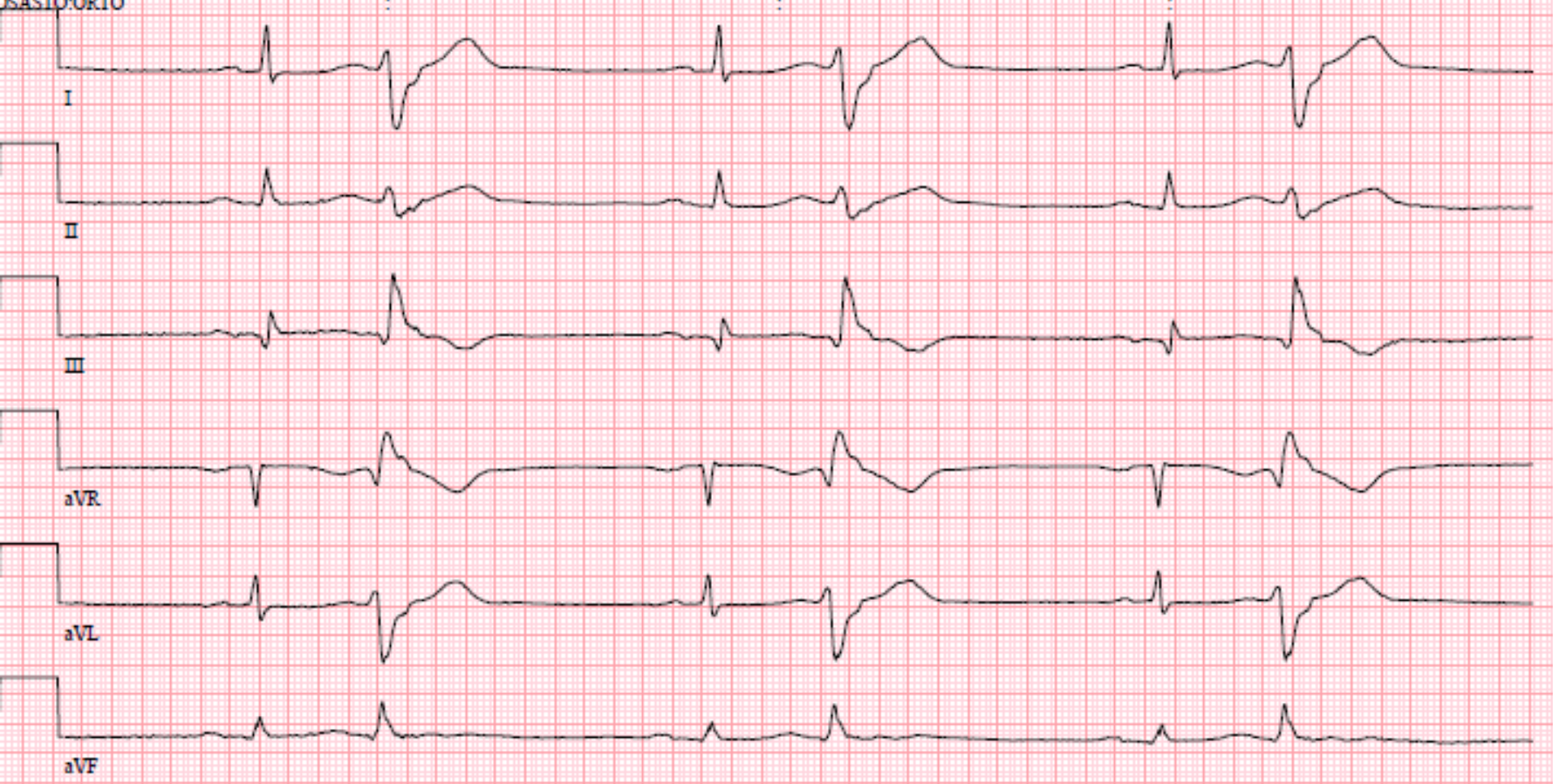

50mm/s 10mm/mV 150Hz 7.1.1 12SL 254 CID: 17

Lisälyönnit

- Eteisperäiset (SVES)
- Kammioperäiset (VES)
  - joskus useasta eri lähtökohdasta (multifokaalisia) - ovat keskenään erilaisia
- Sydänsairailla saattavat ennakoida vakavampaa arytmiaa
- Hoito: Potilaan informointi, beetasalpaaja tarvittaessa, (katetriablaatio)

23-JUL-1965 (43 yr)
Male

Room:
Loc:50

Vent. rate	165	BPM
PR interval	*	ms
QRS duration	170	ms
QT/QTc	352/583	ms
P-R-T axes	* 94	-81

*** Poor data quality, interpretation may be adversely affected
Wide QRS tachycardia
Rightward axis
Left bundle branch block
Abnormal ECG
No previous ECGs available

Technician: EU
Test ind:PEA-50290

Referred by:

Confirmed By: RAPORTTIA EI VAHVISTETTU

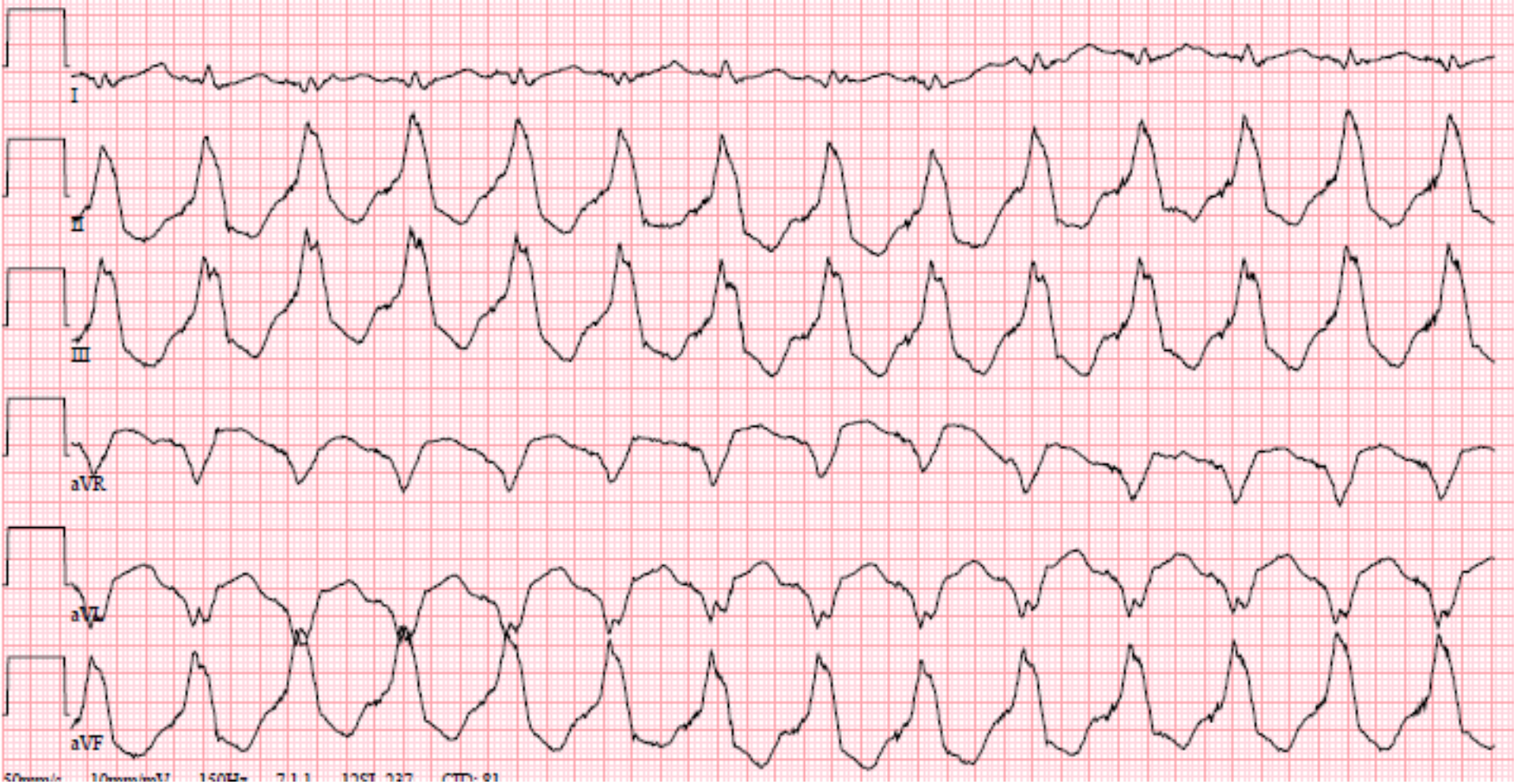

Leveäkompleksinen takykardia

- **On kammiotaky, kunnes toisin todistetaan**
  - Yhdenmuotoinen – aiempi infarkti,
    - hemodynamiikka voi säilyä hyvänä
  - Monimuotoinen – tuore iskemia
  - Kääntyvien kärkien (TdP)– pitkä QT

- Sähköinen kardioversio
- Betasalpaaja, amiodaroni, lidokaiini

- Kardiologiset selvitykset tarpeen
  - rytmihäiriötahdistin

24-JUL-1954 (54 yr)
Female

Room:
Loc:13

Vent. rate	93	BPM
PR interval	190	ms
QRS duration	86	ms
QT/QTc	380/472	ms
P-R-T axes	56 55	44

Sinus rhythm with frequent , and consecutive Premature ventricular complexes
When compared with ECG of 23-MAR-2009 12:03,
No significant change was found

Technician: 546
Test ind:KARB-50290

Referred by:

Confirmed By: RAPORTTIA EI VAHVISTETTU

OSASTO:KARB

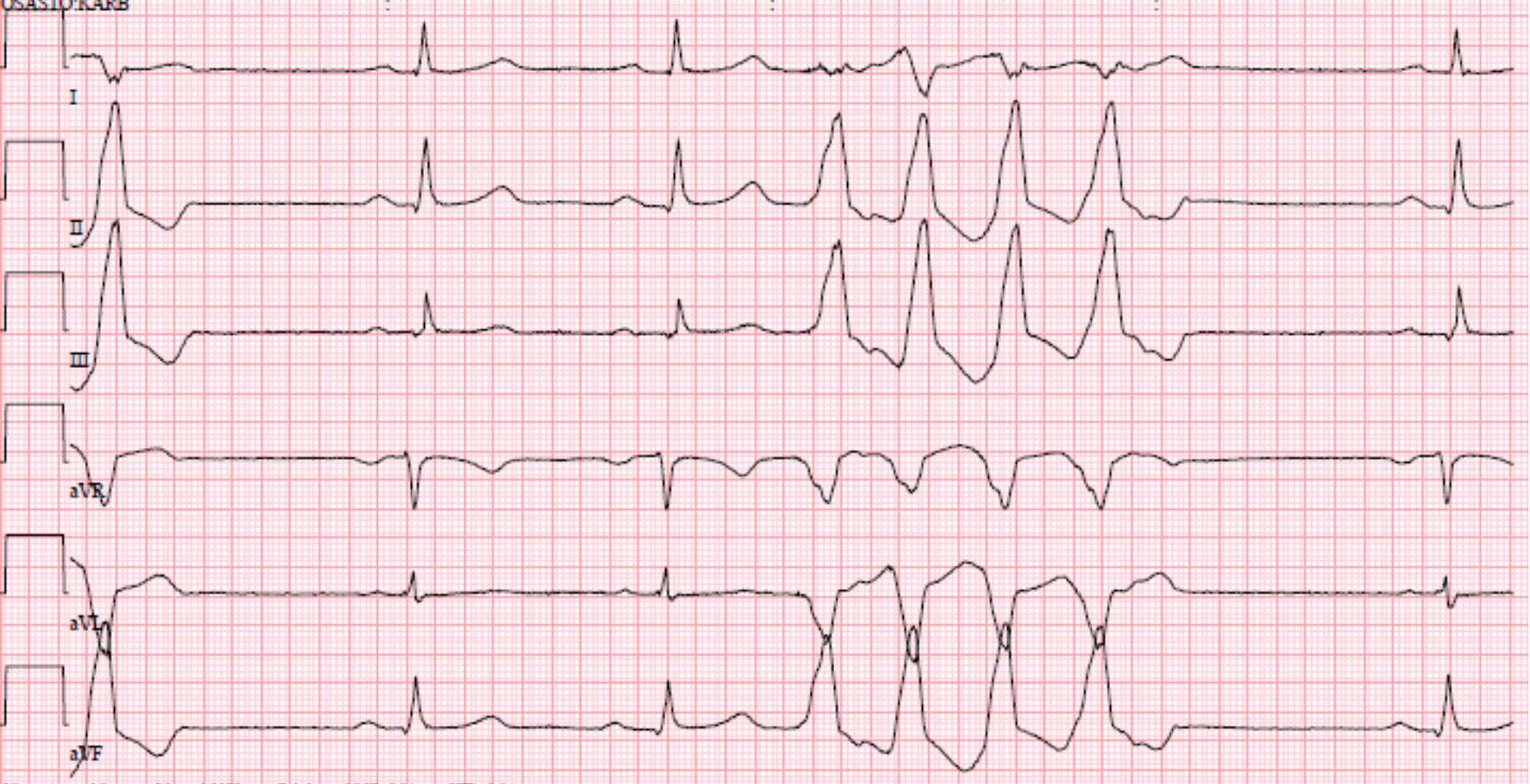

50mm/s 10mm/mV 150Hz 7.1.1 12SL 254 CID: 16

Leveä kompleksi haarakatkoksen vuoksi.
DG: sinusrytmi, LBBB

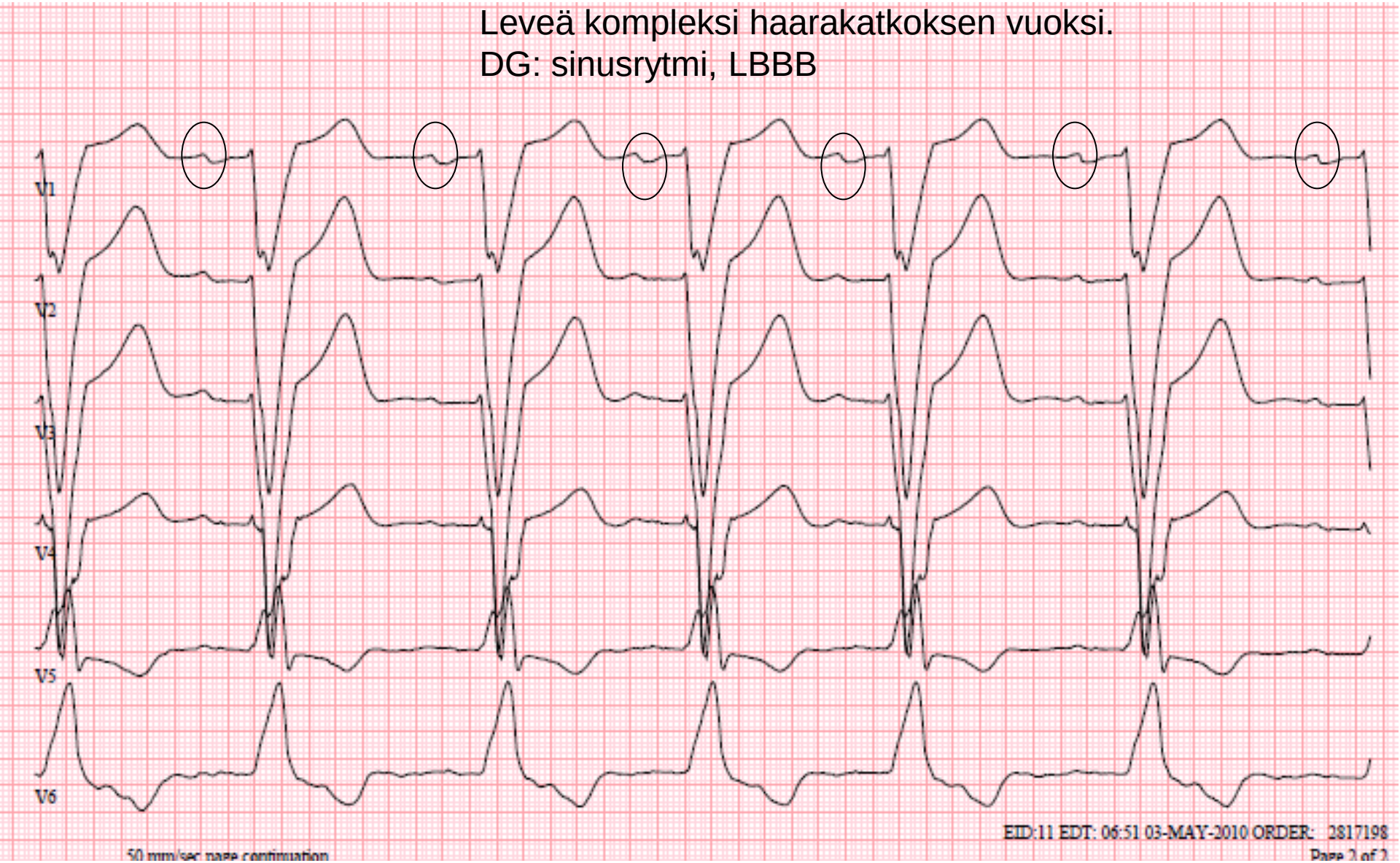

Name: S[redacted]
Date of Birth: 22.03.1944 (63yrs)
Female, 168 cm, 83.0 kg

Exercise Test / Full Disclosure ECG Zoom
Patient ID 220344-478C

GEMS IT CardioSoft V4.2
TAYS/Kliininen fysiologia
Page 1

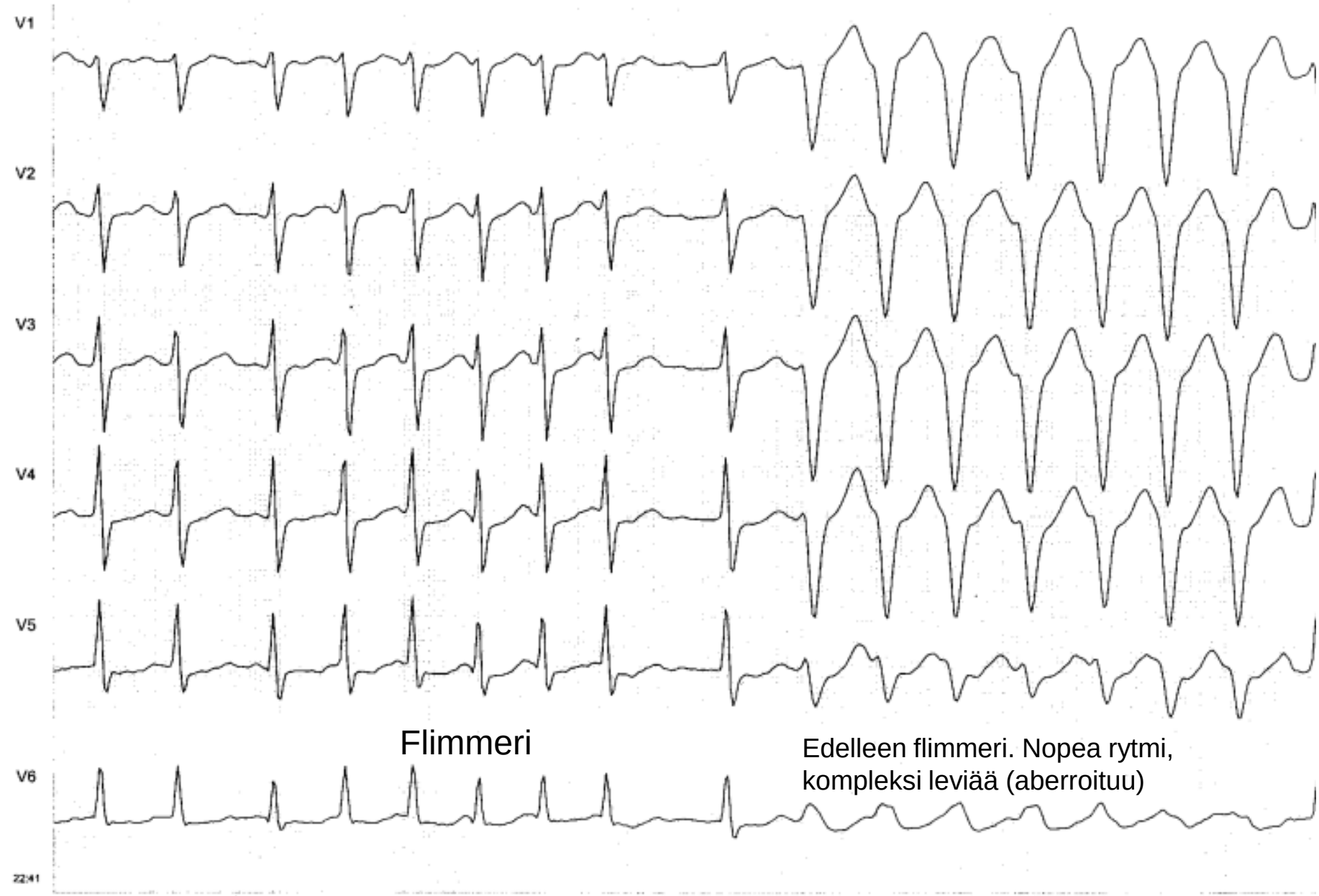

Flimmeri

Edelleen flimmeri. Nopea rytmi, kompleksi leviää (aberroituu)

23.04.2007 12:22:58 10 mm/mV 50 mm/s 50 Hz FRF

Physician:

Technician:

Monimuotoinen VT

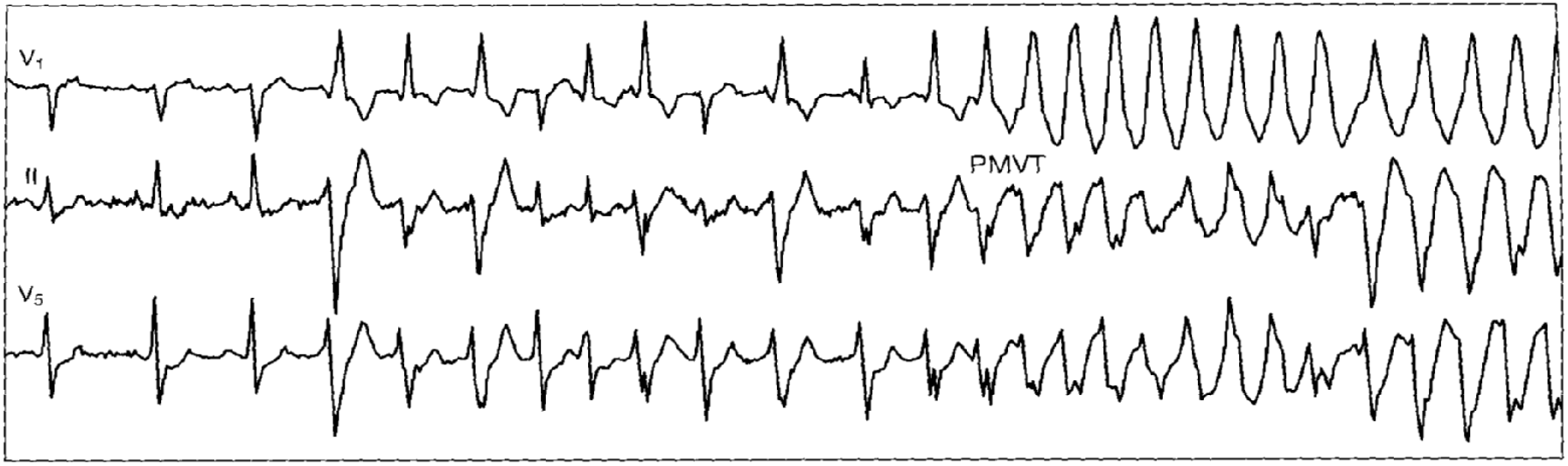

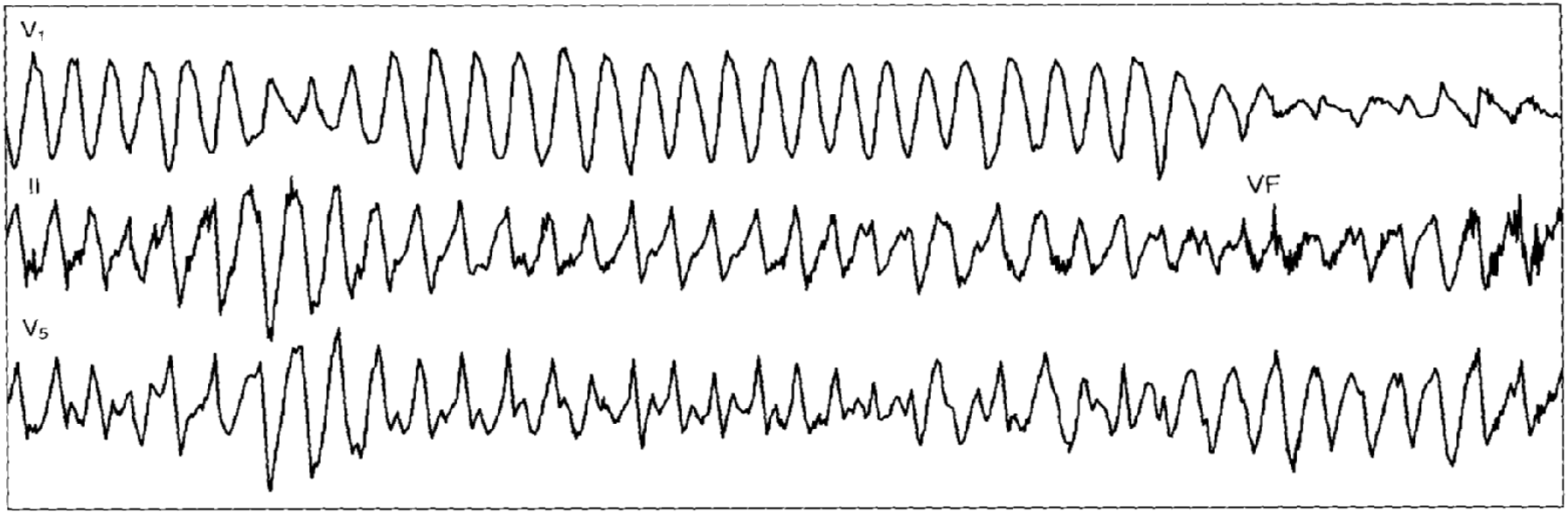

Kääntyvien kärkien takykardia

4-NOV-1928 (80 yr)
Male
0kg
Room:
Loc:13

Vent. rate	154	BPM
PR interval	*	ms
QRS duration	102	ms
QT/QTc	272/435	ms
P-R-T axes	160 -12	151

Supraventricular tachycardia
Inferior infarct (cited on or before 08-FEB-2009)
ST & T wave abnormality, consider lateral ischemia
When compared with ECG of 08-FEB-2009 05:42,
Premature atrial complexes are no longer Present

Technician: 330
Test ind:11B-50290

Referred by:

Confirmed By: RAPORTTIA EI VAHVISTETTU

OSASTO:11B

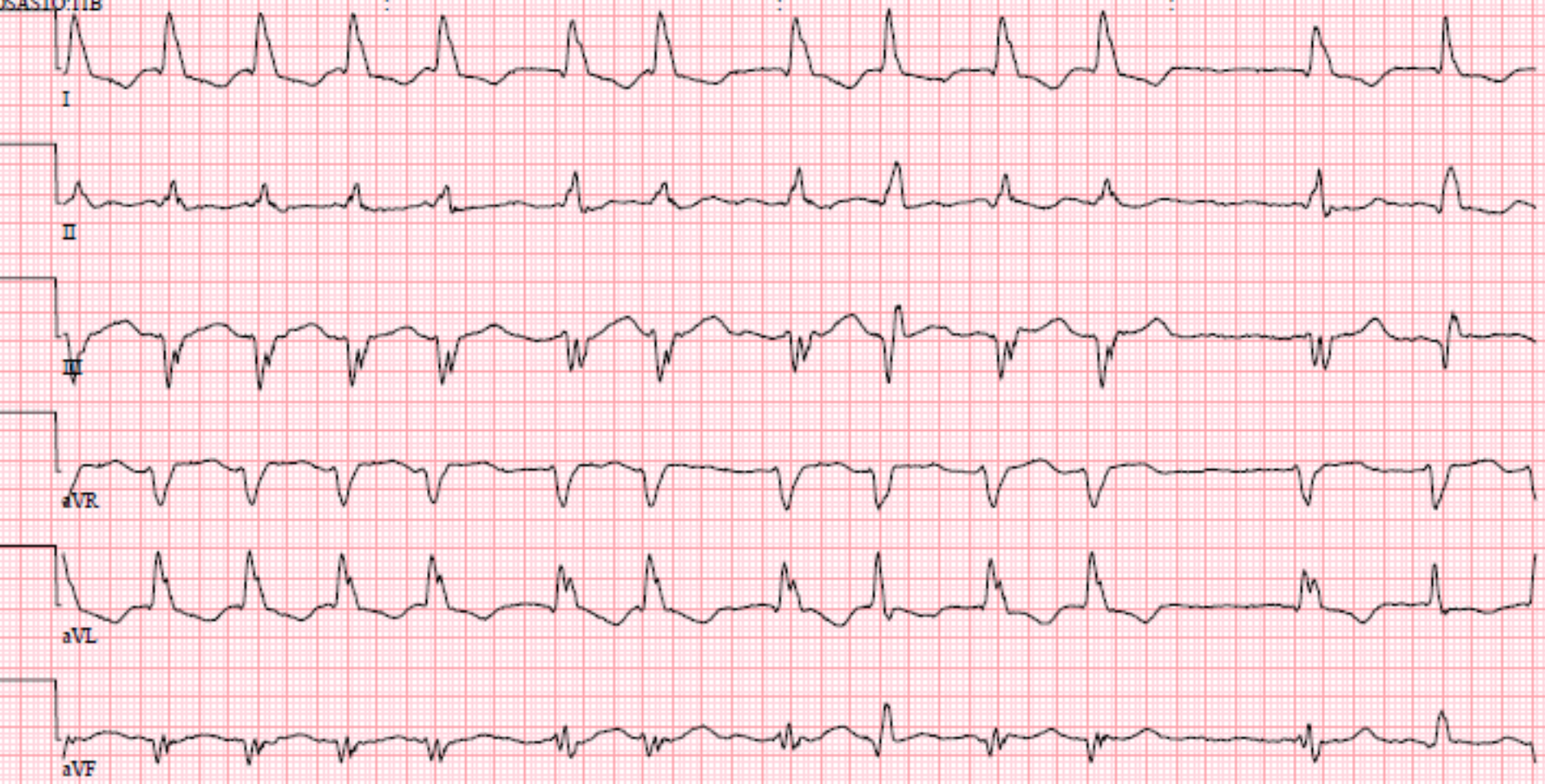

0mm/s 10mm/mV 150Hz 7.1.1 12SL 254 CID: 16

Eteisvärinä (flimmeri)

- Tavallisin pitkäkestoinen rytmihäiriö
- Epätasainen, P-aaltoja ei systemaattisesti näy
- Nopeana voi romahduttaa hemodynamiikan
- Voi jäädä krooniseksi tai kääntyä spontaanisti sinusrytmiin
- Uusiutuu helposti
- Voi olla myös oireeton
  - oireettomatkin flimmeriparoksysmit altistavat aivohalvauksille

Eteisvärinän hoito

- Ensihoitona rytmin hidastaminen taloudelliseksi
  - beetasalpaaja, verapamiili
  - hidastuu viikkojen kuluessa itsestäänkin
- Sairaalaolosuhteissa sähköinen kardioversio
  - >2 vrk kestänyt: vasta ak-hoidon jälkeen
- Lääkekääntö antiarytmialääkkeillä
  - Flekainidi, amiodaroni
  - Proarytmia, ei sydänsairaille
- Estolääkityksen teho on ollut vaatimaton
  - Suurimmalla osalla uusiutuu alle 1 v kuluessa
  - Uutena lääkkeenä dronedaroni

- Katetriablaatio
  - Keuhkolaskimoiden tyvialueen ablaatio radiotaajuisella sähkövirralla

15-Oct-2007 20:58:37 TAYS PEA

Female

Vent. rate	187 bpm
PR interval	* ms
QRS duration	100 ms
QT/QTc	268/473 ms
P-R-T axes	* 66 255

*** Poor data quality, interpretation may be adversely affected
Supraventricular tachycardia
Marked ST abnormality, possible inferior subendocardial injury
Marked ST abnormality, possible anterolateral subendocardial injury
Abnormal ECG

Technician:

Unconfirmed

50.0 mm/s 10.0 mm/mV

Tasainen kapea takykardia

- SVT
  - Äkillinen alku ja loppu
  - Karotishieronta, Valsalvan manööveri
  - Adenosiini iv., katetriablaatio
- Eteislepatus
  - Ajan kuluessa yleensä muuttuu eteisvärinäksi
  - Beetasalpaaja, sähköinen kardioversio, katetriablaatio
- Sinustakykardia
  - Miksi? Vuoto? Sepsis? Kipu? Keuhkoembolia?

08-JUL-1923 (86 yr)
Female Unknown

Room:00
Loc:17

Vent. rate	137	BPM
PR interval	*	ms
QRS duration	88	ms
QT/QTc	266/401	ms
P-R-T axes	* -4	38

When compared with ECG of 09-JUN-2009 09:17,
Current undetermined rhythm precludes rhythm comparison, needs review
ST now depressed in Inferior leads
ST now depressed in Lateral leads

History:
Technician:636
Test ind:06A-50290

Med:

Referred by:

Confirmed By: RAPORTTIA EI VAHVISTETTU

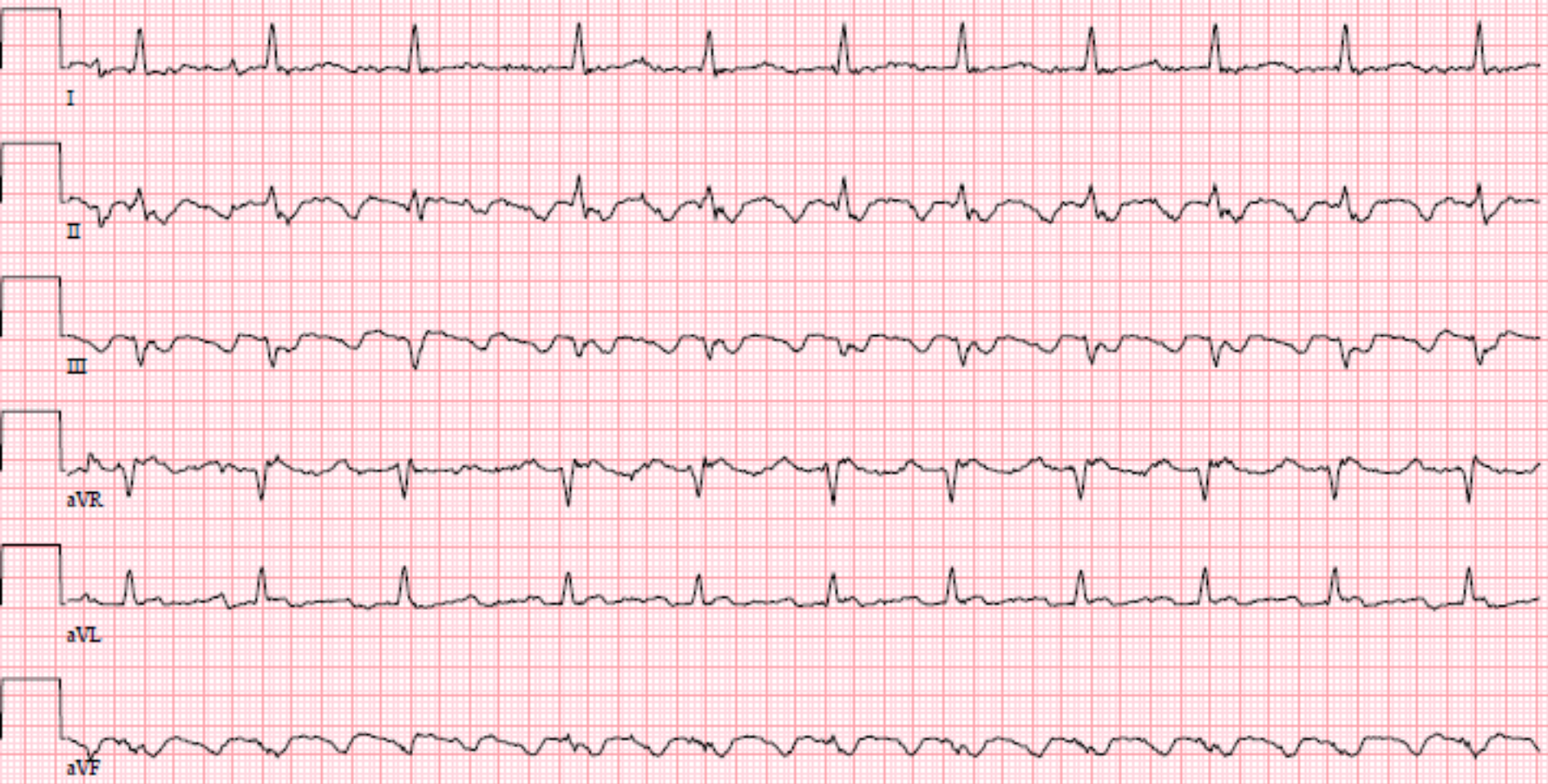

50mm/s 10mm/mV 100Hz 7.1.1 12SL 235 CID: 4

18-SEP-1987 (22 yr)
Male

Room:05
Loc:50

Vent. rate	119	BPM
PR interval	100	ms
QRS duration	80	ms
QT/QTc	310/436	ms
P-R-T axes	36 84 44	

*** Poor data quality, interpretation may be adversely affected
Sinus tachycardia with short PR
Acute pericarditis
Abnormal ECG
No previous ECGs available

Technician:
Test ind:PEA-50290

Referred by:

Confirmed By: RAPORTTIA EI VAHVISTETTU

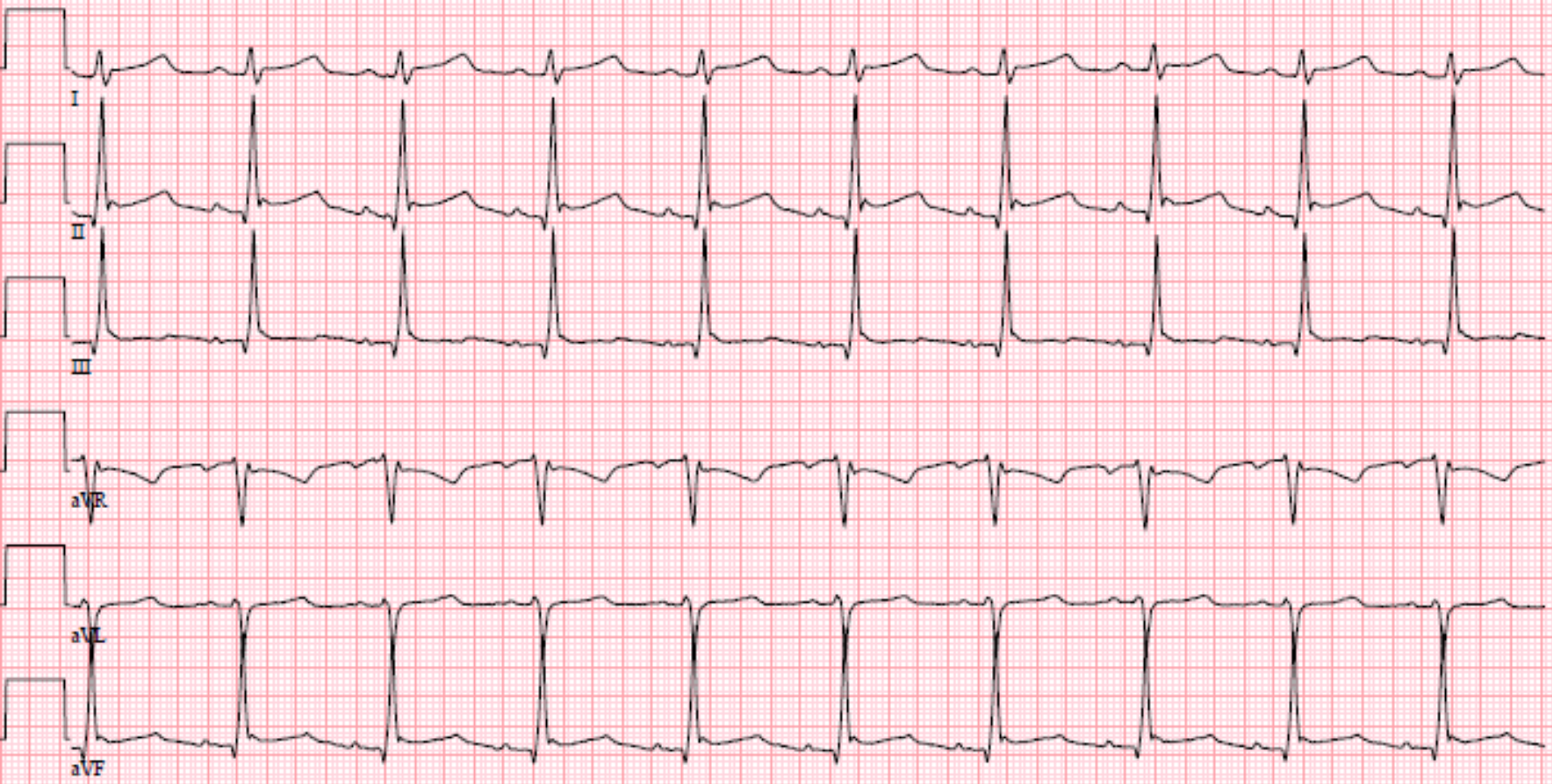

50mm/s 10mm/mV 150Hz 7.1.1 12SL 237 CID: 80

Bradyarytmiat

- EKG-tulkinta
  - Tulevatko P-aallot säännöllisesti, millä frekvenssillä?
  - onko johtumattomia P-aaltoja?
  - P-aaltojen ja QRS-kompleksien suhde?

- Lääkeanamneesi!

- Atropiini, (dopamiini), tahdistus

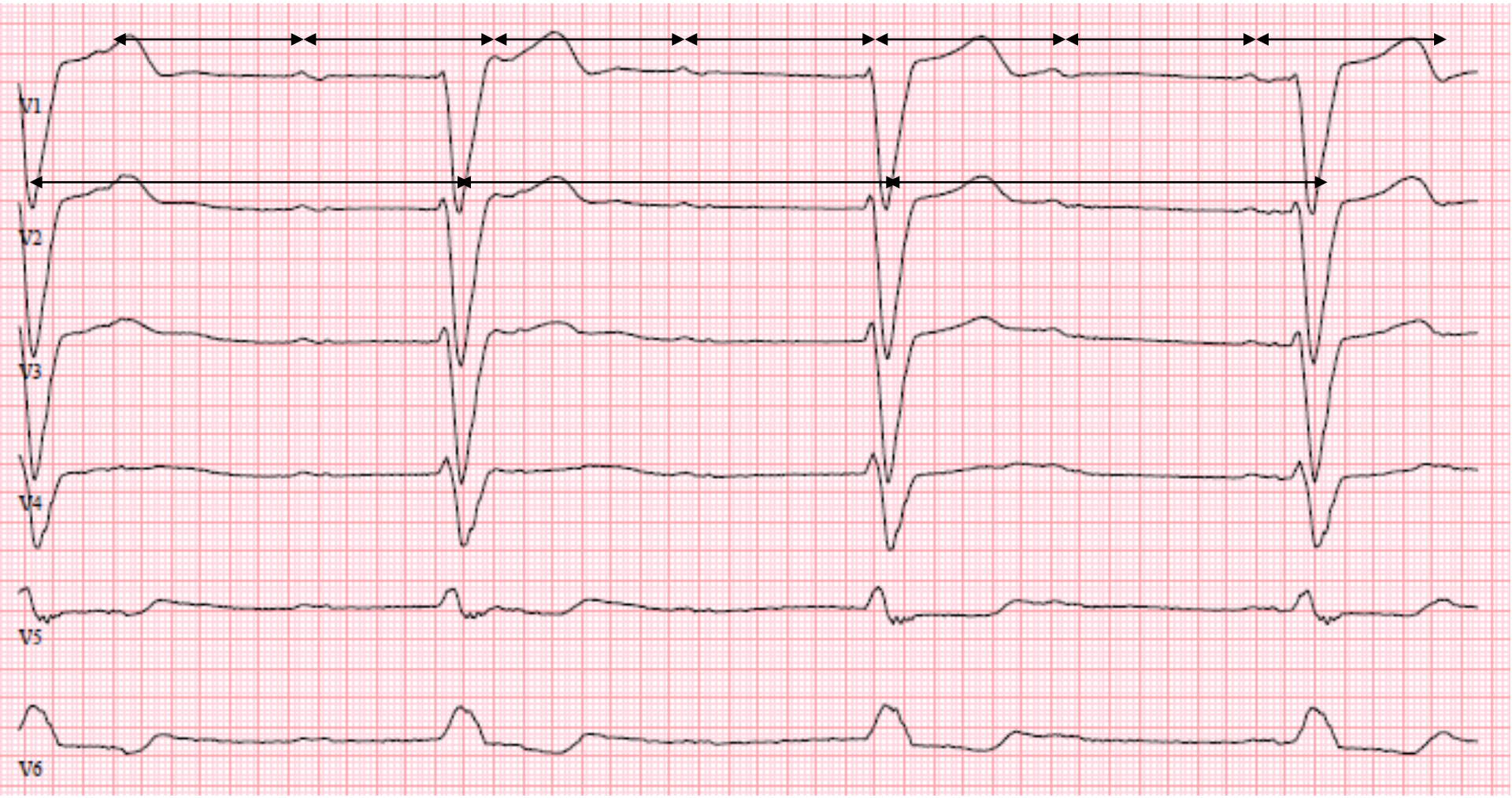
V1
V2
V3
V4
V5
V6

7.12.2008 14:31:29 *** Asystolia

HR 98 %SpO2T ? PVC 1 PulssiT ?

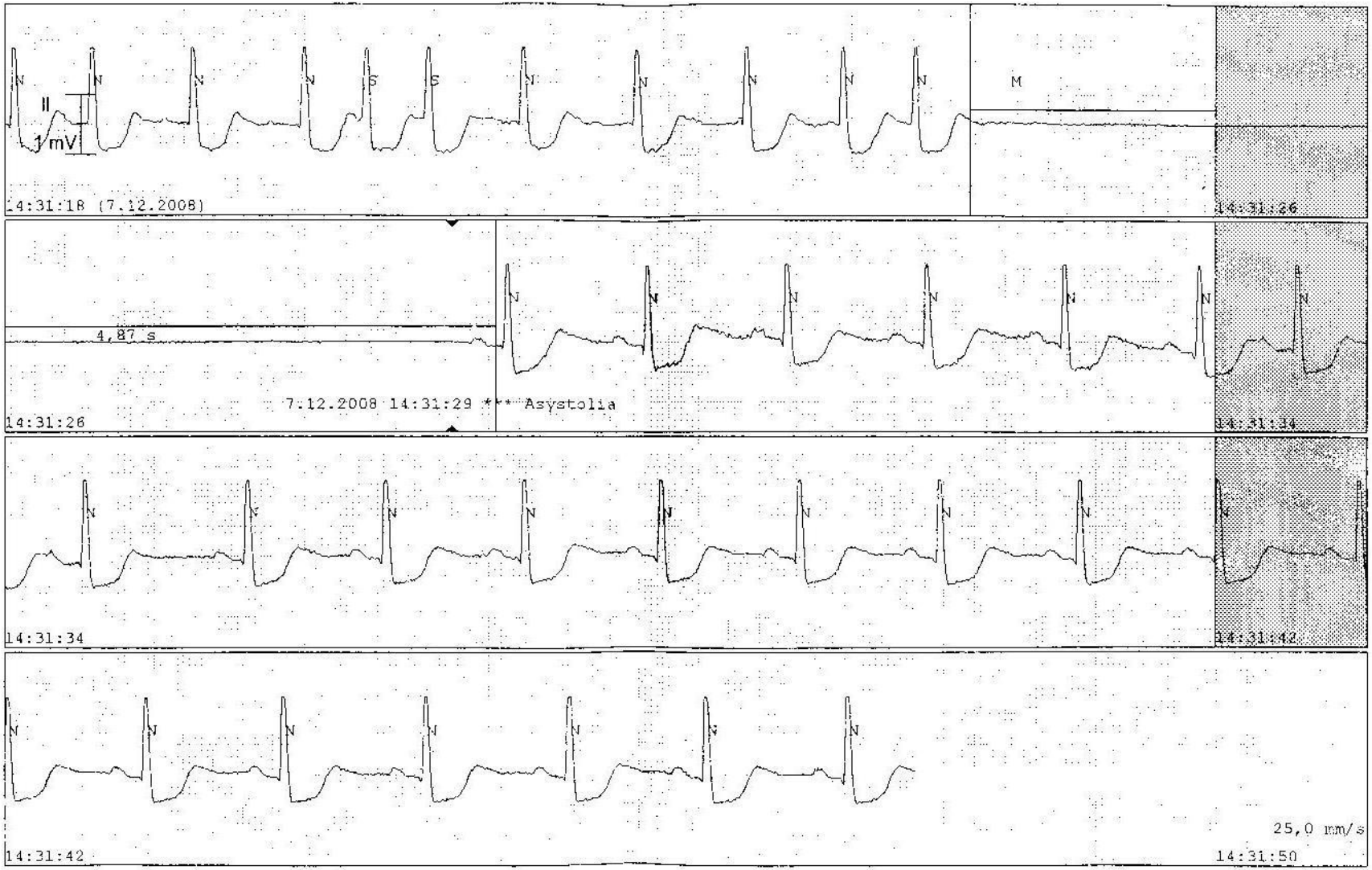

Raskaus ja rytmihäiriöt

- Normaaliraskaus: pulssitaso nousee, PQ- ja QT-aika lyhenevät
- Lisälyöntejä terveillä gravidoilla >50 %:lla
  - synnytyksessä lähes kaikilla
- Eteisvärinä: hypertyreoosi ja mitraalistenoosi (maahanmuuttajat!) altistavat
  - harvinaista terveillä
- Kammiotakykardia: hyperemesis, hypertyreoosi, peripartum kardiomyopatia, HOCM
- Pre-eklampsia ja muut raskauskomplikaatiot: Takykardia
- Hitaat rytmihäiriöt: harvinaisia raskauden aikana

Rytmihäiriöiden hoito ja raskaus

- Etusijalla lääkkeettömät hoidot
- Adenosiini ja digoksiini: ei todettuja haittavaikutuksia
- Beetasalpaajat: sikiön kasvun hidastuminen ja bradykardia
- Flekainidi: ei todettuja haittoja
- Amiodaroni: sikiön kilpirauhasen toimintahäiriöt, bradykardia, QT-ajan pidentyminen
- Ablaatiohoidot: säderasitus pieni (<1 mGy)
- Kardioversio: ei todettuja haittoja
- Rytmihäiriötahdistin: ei todettuja haittoja

Yhteenveto

- Rytmihäiriöiden diagnostiikassa olennaisia ovat anamneesi, status ja EKG
- Vaaralliseen sydänvikaan viittaavat tajunnanhäiriö ja aiempi tiedossa oleva sydänsairaus
- Leveäkompleksisen takykardian luonne on selvitettävä
- Eteisvärinä on yleinen rytmihäiriö
- Lisälyöntejä on lähes kaikilla
- Beetasalpaaja on turvallinen ensilinjan lääke takykardiaan